

# A POLLINEM MEDICUM ET AESCULAPIUM

ČASOPIS OKRUŽNE PODRUŽNICE SRPSKOG LEKARSKOG DRUŠTVA U LESKOVCU ISSN 0352-4825



**35 godina**



# APOLLINEM MEDICUM ET AESCULAPIUM

## ČASOPIS PODRUŽNICE SRPSKOG LEKARSKOG DRUŠTVA U LESKOVCU

APOLLINEM MEDICUM ET AESCULAPIUM  
HYGEAMQUE AC PANACEAM IURO DEOSQUE  
OMNES ITEMQUE DEAS TESTES FACIO ME  
HOC IUSIURANDUM ET HANC CONTESTA-  
TIONEM PRO VERIBUS ET IUDICIO MEO INTE-  
GRE SERVATURUM ESSE...



APOLONOM LEKAROM I ESKULAPOM, HIGI-  
JOM I PANAKEJOM SE ZAKLINJEM I POZIVAM ZA  
SVEDOKE SVE BOGOVE I BOGINJE, DA ČU OVU  
ZAKLETVU I OVO PRIZIVANJE, PREMA SVOJIM  
MOĆIMA I SVOM RASUĐIVANJU, U POTPUNOSTI  
OČUVATI...

**INDEXED IN BIOMEDICINA SERBICA \* INDEXED IN SCINDEKS BETA \* COBISS-SR-ID 8421890 \* ISSN 0352-4825**

Glavni i odgovorni urednik:

**Milorad Pavlović**

Urednici:

**Saša Grgov  
Zoran Anđelković  
Vladimir Marković  
Miomir Prokopović.**

Uređivački odbor:

**Dragan Stanković,  
Dragan Jovanović,  
Radimir Mitić,  
Jasmina Zdravković,  
Tomislav Tasić,  
Irena Ignjatović,  
Suzana B. Mitić,  
Svetislav Krstić,  
Zoran Janković,  
Sekula Mitić,  
Nenad Zdravković,  
Goran Mladenov,  
Vanja Ilić.**

Redakcijski kolegijum:

**Dragan Krasić (Niš)  
Dušan Mitrović (Beograd)  
Biljana Radovanović-Dinić (Niš)  
Stojanka Arsić (Niš)  
Milorad Mitković (Niš)  
Miodrag Damjanović (Niš)  
Sanja Mitrović (Beograd)  
Stojan Radić (Niš)  
Desimir Mladenović (Niš)  
Željko Miković (Beograd)  
Jovica Hadži-Đokić (Beograd)  
Sanja Milenković (Zemun)  
Lana Mačukanović-Golubović (Niš)  
Boris Kamenov (Niš)  
Svetozar Krstić (Beograd)  
Svetozar Damjanović (Beograd)  
Vlada Kostić (Beograd)  
Ivan Stefanović (Niš)  
Dejan Petrović (Kragujevac)  
Nevena Kalezić (Beograd)  
Milan Stanković (Niš)  
Goran Cvetanović (Leskovac)  
Dragan Stojanov (Niš)  
Mirjana Miljković (Leskovac).**

Tehnički urednik:

**Čedomir Đorđević**

Štampa: **SVEN - Niš**  
Tiraž: 300

Prvi broj časopisa pod nazivom APOLLINEM MEDICUM ET AESCULAPIUM  
štampan je 4. februara 1984. godine

ADRESA UREDNIŠTVA: Leskovac, Svetozara Markovića 116

www.sld-leskovac.com

E-mail: sldle@ptt.rs i sldle@open.telekom.rs

žiro-račun: 160-18335-70, Banca Intesa - SLD Leskovac



# SADRŽAJ CONTENTS

## ORIGINALNI RADOVI

### ORIGINAL ARTICLES

**1. Tretman litijumom moduliše ekspresiju gena za enzime koji učestvuju u biosintezi katecholamina**

Lithium treatment induced modulation of gene expression of catecholamine biosynthesis enzyme

*Nataša Popović, V. Stojiljković, Lj. Gavrilović*

**5. Okularni morbiditet u non-rop pretermnske dece**

Okularni morbiditet u non – ROP pretermnske dece

*Gordana Stanković-Babić, M. Vujanović, S. Cekić, V. Kostovska*

**9. Kliničke i patohistološke karakteristike nemelanomskih malignih tumora kože**

Non-melanoma malignant skin cancer, clinical and histopathological characteristics

*Arijeta Kostić, J. Mladenović, N. Videnović, R. Mladenović, V. Vasić*

**16. Rendgenološko-klinički aspekti preloma kostiju skočnog zgloba**

Radiological-clinical aspects of bone fractures articulation talocruralis

*Rade R. Babić, M. Mladenović, V. Jovanović, V. Srećković, D. Mladenović, S. Babić, N. Babić, V. Z. Anđelković*

**21. Bimaleolarni prelomi skočnog zgloba, lečenje i komplikacije**

Bimaleolar ankle fractures, treatment and complications

*Marko D. Mladenović, K. Kutlešić, V. Jovanović, R. Babić, S. Babić, V. Srećković, D. Mladenović, V. Z. Anđelković, Z. Anđelković*

**29. Operativno lečenje preloma skočnog zgloba zadobijenih pri sportskim aktivnostima**

Surgical treatment of ankle fracture gained during sports activities

*Vladimir M. Srećković, N. Savić, M. Mladenović, D. Mladenović, V. Z. Anđelković, R. Babić, K. Kutlešić, V. Jovanović*

## ODABRANI RADOVI

### SELECTED ARTICLES

**35. Prelomi skočnog zgloba - tipovi, biomehanika i lečenje, revijalni prikaz**

Ankle fractures - types, biomechanics and treatment, revision

*Desimir S. Mladenović, K. Kutlešić, M. Mladenović, V. Jovanović, R. Babić, N. Babić, V. Srećković, V. Z. Anđelković, Z. Anđelković*

## Uputstvo autorima

Instructions to authors

---



## ORIGINALNI RADOVI

## TRETMAN LITIJUMOM MODULIŠE EKSPRESIJU GENA ZA ENZIME KOJI UČESTVUJU U BIOSINTEZI KATEHOLAMINA

Nataša Popović, Vesna Stojilković, Ljubica Gavrilović

Institut za nuklearne nauke "Vinča", Laboratorija za molekularnu biologiju i endokrinologiju, Univerzitet u Beogradu

## SAŽETAK

U ovoj studiji ispitivali smo delovanje litijuma na ekspresiju gena za tirozin hidroksilazu (TH) i gena za dopamin  $\beta$  hidroksilazu (DBH), kao i na koncentraciju dopamina (DA) i noradrenalina (NA) u prefrontalnom korteksu (PFC) kod pacova izlaganih ponavljanim stresu fizičkog sputavanja (PSFS: 2 sata  $\times$  14 dana). Ispitivani parametri kvantifikovani su uz pomoć real-time RT-PCR, Western blot analize i ELISA kita. Pronašli smo da tretman litijumom povećava ekspresiju gena za TH i koncentraciju DA kod hronično stresiranih životinja do nivoa nestresiranih životinja. Važno je istaći da nivo proteina TH pozitivno koreliše sa nivoom DA u PFC hronično stresiranih životinja. Ovi nalazi verovatno potvrđuju de novo sintezu DA u PFC kod hronično stresiranih životinja tretiranih litijumom. Pored toga, pronali smo da litijum povećava ekspresiju gena za DBH, ali smanjuje koncentraciju NA kod hronično stresiranih životinja do nivoa nestresiranih. Rezultati predstavljeni u ovoj studiji sugerišu da litijum može uticati na modulaciju ekspresije gena za enzime koji učestvuju u sintezi kateholamina i dovesti koncentraciju kateholamina u stresnim uslovima na nivo pronađen kod nestresiranih životinja.

Ključne reči: kateholamini, litijum, hronični stres fizičkog sputavanja, prefrontalni korteks, ekspresija gena

## SUMMARY

This study examined the effects of lithium on gene expression of tyrosine hydroxylase (TH) and dopamine- $\beta$ -hydroxylase (DBH), as well as concentration of dopamine (DA) and noradrenaline (NA) in the prefrontal cortex (PFC) in rats exposed to chronic restraint stress (CRS: 2 hours  $\times$  14 days). The investigated parameters were quantified by real-time RT-PCR, Western blot analyses and ELISA kits. We found that lithium treatment increased the expression of TH, and concentration of DA in chronically stressed rats to the levels found in unstressed animals. An important result in our work is that protein levels of TH positively correlated with the concentration of DA in the PFC of chronically stressed animals. This finding probably confirms de novo synthesis of DA in the PFC in chronically stressed rats treated with lithium. In addition, we found that lithium treatment increased the expression of DBH, but decreased prefrontal concentration of NA in chronically stressed rats to the level of unstressed animals. The results presented here suggest that lithium treatment may induce modulation of gene expression of prefrontal catecholamine biosynthesis enzyme and change prefrontal concentration of catecholamine in stress condition to the level of unstressed animals.

Keywords: catecholamine, lithium, chronic restraint stress, prefrontal cortex, gene expression

## UVOD

Brojni podaci iz literature potvrdili su da hronični stres može da utiče na nastanak depresije, Parkinsonove bolesti, šizofrenije, bipolarnog poremećaja i drugih brojnih psihijatrijskih poremećaja.<sup>1-5</sup> Poznato je da je kateholaminska signalizacija jedna od ključnih mehanizama modulacije moždanih funkcija, kao i to da je kateholaminski sistem uključen u patofiziologiju brojnih psihijatrijskih poremećaja.<sup>6</sup> Prefrontalni korteks (PFC) je jedan od najsloženijih moždanih regiona koji učestvuje u regulaciji kognitiv-

nih funkcija, kao i u regulaciji emocija i veoma je osetljiv na štetne efekte hroničnog stresa.<sup>7</sup> Naša prethodna istraživanja su pokazala da ponavljani stres fizičkog sputavanja (PSFS) u trajanju od 14 dana značajno smanjuje količinu dopamina (DA) i povećava količinu noradrenalina (NA) u PFC eksperimentalnih životinja.<sup>8</sup> Pored toga, primetili smo i značajno smanjenu ekspresiju gena za tirozin hidroksilazu (TH) "rate limiting" enzim koji učestvuje u sintezi DA, kao i gena za dopamin  $\beta$  hidroksilazu (DBH) u PFC pacova izlaganih PSFS.<sup>8</sup> Pretpostavljamo da je hronični stres izazvao desenzitizaciju monoaminskih ćelija, što je rezultiralo smanjenjem sinteze DA u ispitivanoj moždanoj oblasti.<sup>8</sup> Pored

Adresa korespondenta: Ljubica Gavrilović, Ph.D. Institut za nuklearne nauke "Vinča", Laboratorija za molekularnu biologiju i endokrinologiju Beograd

E-mail: gljubica@vin.bg.ac.rs

toga, životinje izlagane pomenutom stresu pokazale su ponašanje slično anksioznom (visok stepen anksioznosti), kao i ponašanje nalik depresivnom ponašanju kod ljudi.<sup>9</sup> Naši rezultati su potvrdili hipotezu da je kateholaminski sistem uključen u regulaciju ponašanja kod životinja izlaganih hroničnom stresu.<sup>9</sup> Litijum je lek koji se koristi već dugi niz godina u stabilizovanju raspoloženja.<sup>10,11</sup> Međutim, mehanizmi kojima taj antipsihotik postiže poznate kliničke efekte su u velikoj meri nerazjašnjeni. Nema mnogo podataka o delovanju litijuma na ekspresiju gena uključenih u sintezu DA i NA u PFC pacova izlaganih hroničnom stresu. Zbog toga smo u ovoj studiji ispitivali delovanje litijuma na ekspresiju gena koji učestvuju u biosintezi kateholamina (tirozin hidroksilaza-TH i dopamin  $\beta$  hidroksilaza-DBH) u PFC mužjaka pacova izlaganih ponavljanim stresu fizičkog sputavanja. Detaljnije proučavanje uloge i značaja delovanja litijuma na molekulske mehanizme sinteze DA i NA je od posebnog interesa i značaja u lečenju psihijatrijskih poremećaja izazvanih hroničnim stresom.

## Materijal i metode

### Eksperiment

U eksperimentu su korišćeni mužjaci pacova Wistar soja, starosti 3 meseca, telesne mase između 330-400 g. Životinje su boravile u prostoriji sa klimatizacijom i sa pravilnom izmenom svetla i mraka u toku 12 časovnog intervala. Hrana i voda davani su ad libitum. Eksperimentalne životinje su bile smeštene po četiri u kavez veličine 21x37x13 cm i podeljene u dve grupe. Prvu grupu činili su pacovi izlagani 14 dana ponavljanim stresu fizičkog sputavanja (PSFS), a drugu grupu činili su pacovi izlagani 14 dana ponavljanim stresu fizičkog sputavanja svakodnevno tretirani litijumom (Li+PSFS). Životinjski model PSFS postignut je na taj način što je pacov podvrgnut stanju nepokretnosti smeštanjem u plastične tube dimenzija 25x7cm.<sup>12</sup> Rastvor litijum-hlorida (LiCl) je injeciran intraperitonealno (IP) jednom dnevno 14 dana.<sup>13</sup> Početna doza litijuma je bila 1,5 mEq/kg i primenjena je prva dva dana. Zatim je povećana na

2,3 mEq/kg sedam dana, pa na 3 mEq/kg pet dana. Ovakav protokol davanja LiCl pacovima obezbeđuje koncentracije litijuma u plazmi koje su, u poređenju sa pacijentima sa bipolarnim poremećajem, iznad minimalne terapijske koncentracije (i. e. 0,4 mM) tokom perioda terapije. Pacovi su žrtvovani u uslovima bez stresa brzom dekapitacijom na giljotini (Harvard Apparatus, USA), vađen je mozak i posle kratkog ispiranja fiziološkim rastvorom izolovan je prefrontalni korteks koji je odmah zaleđen u tečnom azotu, a zatim su uzorci čuvani u zamrzivaču na -70°C do izolacije ukupne RNK i proteina.<sup>14</sup>

### Real-time RT-PCR

PCR reakcije su rađene na aparatu ABI Prisma 7000 Sequence Detection System. Uzorci su analizirani uz pomoć eseja: esej specifičan za TH ID Rn00562500\_m1, esej specifičan za DBH ID Rn00565819\_m1 i kao endogena kontrola korišćen je esej specifičan za cycA ID Rn00690933\_m1 (svi eseji poručeni su od Applied Biosystems). Relativna ekspresija ispitivanih gena je normalizovana na ciklofilin A i izražena u odnosu na kalibrator, odnosno kontrolni uzorak, kao što su prethodno opisali Gavrilović i saradnici.<sup>15</sup>

### Western blot analiza

Prefrontalni korteks je homogenizovan u 0.5 M fosfatnom puferu (pH 6.65). Za merenje nivoa proteina korišćena su antitela nabavljena od Abcam: TH (ab51191), DBH (ab63939) i  $\beta$ -aktin (ab8227). Nakon inkubacije primarnim antitelom, membrana je isprana, a potom inkubirana u sekundarnom antitelu (anti-rabbit Amersham ECLTM Western Blotting Analysis System) konjugovanom sa peroksidazom. Rezultat je izražen u relativnim jedinicama normalizovan u odnosu na  $\beta$ -aktin, kao što su prethodno opisali Gavrilović i saradnici.<sup>15</sup>

### Metoda određivanja kateholamina u tkivu

Prefrontalni korteks homogenizovan je u 0,01 N HCl u prisustvu EDTA i Na-metabisulfit. Pod ovakvim uslovima kateholamini su naelektrisani pozitivno, što umanjuje mogućnost vezivanja proteina i optimizuje njihovu rastvorljivost. Za određivanje koncentracije kateholamina u pomenutom tkivu korišćen je komerci-



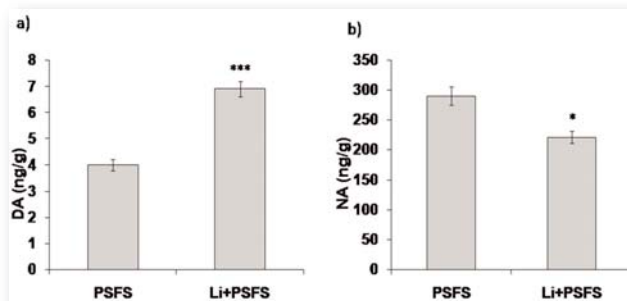
jalni kit 3-CAT Research ELISA kits BA E-5600 (Labor Diagnostica Nord, Nordhorn, Germany). Vrednost apsorbancije rastvora očitana je u roku od 10 minuta korišćenjem aparata Microplate reader Stat Fax 2100 na 450 nm, a referentna vrednost je merena u opsegu od 620-650 nm. Vrednosti su izražene kao ng kateholamina u g tkiva.<sup>14</sup>

### Statistička analiza rezultata

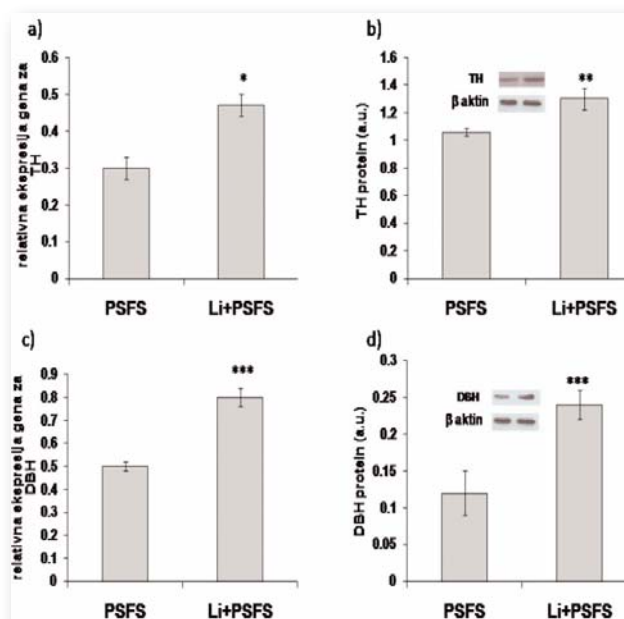
Svi rezultati su izraženi kao srednja vrednost ± standardna greška. Razlike u ekspresiji gena za TH i DBH (iRNK i nivo proteina), kao i u koncentraciji DA i NA kod PSFS životinja i životinja izlaganih Li+PSFS u PFC analizirane su t-testom. Za graničnu značajnost uzimane su vrednosti  $p < 0.05$ .

### Rezultati

Kod pacova izlaganih PSFS tretiranih litijumom dolazi do značajnog povećanja koncentracije DA za 72% ( $p < 0.001$ , t-test,) (slika 1a), dok je koncentracija NA smanjena za 24% ( $p < 0.05$ ) (slika 1b). Pored toga, pronašli smo da je kod životinja izlaganih hroničnim stresu tretman litijumom povećao nivo TH iRNK za 56% ( $p < 0.05$ , t-test,) (slika 2a), DBH iRNK za 60% ( $p < 0.001$ , t-test,) (slika 2c), TH proteina za 22% ( $p < 0.01$ , t-test,) (slika 2b), kao i nivo DBH proteina za 100% ( $p < 0.001$ , t-test,) (slika 2d). Takođe, pronašli smo značajnu pozitivnu korelaciju između nivoa TH proteina i koncentracije DA (Pearson,  $R = 0.791$ ;  $p < 0.01$ ) u PFC životinja izlaganih PSFS tretiranih litijumom.



**Slika 1.** Koncentracija a) DA (ng/g) i b) NA (ng/g) u prefrontalnom korteksu: pacova izlaganih 14 dana ponavljanim stresu fizičkog sputavanja (PSFS) i pacova izlaganih 14 dana ponavljanim stresu fizičkog sputavanja svakodnevno tretiranih litijumom (Li+PSFS). ± s.e.m. (n=10). Statistička značajnost  $p < 0.05$ ,  $p < 0.001$  je izražena u odnosu na pacove izlagane 14 dana ponavljanim stresu fizičkog sputavanja (PSFS).



**Slika 2.** Ekspresija gena za TH [a] nivo iRNK za TH; b) nivo enzima TH; c) nivo iRNK za DBH; d) nivo enzima DBH] u prefrontalnom korteksu pacova izlaganih 14 dana ponavljanim stresu fizičkog sputavanja (PSFS) i pacova izlaganih 14 dana ponavljanim stresu fizičkog sputavanja svakodnevno tretiranih litijumom (Li+PSFS). ± s.e.m. (n=10). Statistička značajnost  $p < 0.05$ ,  $p < 0.01$ ,  $p < 0.001$  je izražena u odnosu na pacove izlagane 14 dana ponavljanim stresu fizičkog sputavanja (PSFS).

### Diskusija

Litijum kod pacova izlaganih PSFS u trajanju od 14 dana u PFC vraća vrednosti ekspresije gena za TH i DBH, kao i koncentraciju DA i NA na nivo pronađen kod kontrola. Pozitivna korelacija između povećanog nivoa TH i povećane količine DA ukazuju da litijum kod hronično stresiranih životinja, koje su inače imale sniženi nivo DA, podstiče de novo sintezu DA i vraća količinu DA na kontrolnu vrednost.<sup>14</sup> Podaci iz literature su potvrdili da litijum reguliše ekspresiju proteina i odgovarajućih gena za koje je poznato da su regulisani transkripcionim faktorima AP-1.<sup>16</sup> Takođe, poznato je da je za ekspresiju gena TH bitna aktivacija promotora koji sadrži AP-1 vezujuća mesta i da su transkripcioni faktori AP-1 uključeni u neuronima u regulaciju ekspresije gena za TH.<sup>17</sup> Pored toga, poznato je da promotor gena za TH sadrži i CRE mesto za koje se veže transkripcioni faktor CREB koji je takođe uključen u regulaciju ekspresije TH, dok je za ekspresiju gena DBH bitna aktivacija promotora koji sadrži CRE/AP1 vezujuća mesta.<sup>18</sup> Pretpostavljamo da litijum aktivira ekspresiju

transkripcionih faktora AP-1 i CREB koji se vezuju za odgovarajuća mesta na promotoru gena za TH. Nakon toga dolazi do ekspresije TH gena i de novo sinteze dopamina u PFC pacova izlaganih hroničnom stresu.<sup>14</sup> Pored toga, pretpostavljamo da litijum aktivira ekspresiju transkripcionih faktora AP 1 i CREB koji se vezuju za CRE/AP1 mesto na promotoru gena za DBH. Nakon toga gen za DBH se eksprimira.<sup>14</sup>

Rezultati predstavljeni u ovoj studiji sugerišu da litijum može uticati na modulaciju ekspresije gena za enzime koji učestvuju u sintezi kateholamina i promeniti koncentraciju kateholamina u stresnim uslovima na nivo pronađen kod nestresiranih životinja.

### Literatura

1. Glahn DC, Bearden CE, Cakir S, Barrett JA, Najt P, Serap Monkul E, Maples N, Velligan DI, Soares JC. Differential working memory impairment in bipolar disorder and schizophrenia: effects of lifetime history of psychosis. *Bipolar Disord.* 2006; 8(2):117-23.
2. Schwab RS, Zieper I. Effects of mood, motivation, stress and alertness on the performance in Parkinson's disease. *Psychiatr Neurol (Basel).* 1965; 150(6):345-57.
3. Mazure CM. Does stress cause psychiatric illness? (American Psychiatric Press, Washington, DC) *Progress in Psychiatry.* 1995; no.46:270-98.
4. Goldman-Rakic PS. Working memory dysfunction in schizophrenia. *J Neuropsychiatry Clin Neurosci.* 1994; 6(4):348-57.
5. Shin LM, Rauch SL, Pitman RK. Amygdala, medial prefrontal cortex, and hippocampal function in PTSD. *Ann N Y Acad Sci.* 2006; 1071:67-79.
6. Manji HK, Potter WZ. Monoaminergic mechanisms in bipolar disorder, in *Bipolar Disorder: Biological models and their clinical application* (Joffe RT, Young LT, eds), pp. 235-54. Marcel Dekker, New York.
7. Arnsten AFT. Stress signalling pathways that impair prefrontal cortex structure and function. *Nat Rev Neurosci.* 2009; 10(6):410-22.
8. Popović N, Pajović SB, Stojiljković V, Pejić S, Todorović A, Pavlović I, Gavrilović Lj. Prefrontal catecholaminergic turnover and antioxidant defense system of chronically stressed rats. *Folia Biologica (Krakow),* 2017; 65 (1): 43-54.
9. Popović N, Pajović SB, Stojiljković V, Todorović A, Pejić S, Pavlović I, Gavrilović Lj. Relationship between behaviors and catecholamine content in prefrontal cortex and hippocampus of chronically stressed rats. *Fifth international conference on radiation and applications in various fields of research (RAD 2017),* 12-16. 6. 2017, Budva, Montenegro, RAD Conference Proceedings, 2017; Vol 2: 255-259,.
10. Cade JF. Lithium salts in the treatment of psychotic excitement. *Med J Aust.* 1949; 2:349-52.
11. Malhi GS, Gershon S. Ion men and their mettle. *Aust N Z J Psychiatry.* 2009; 43:1091-5.
12. Gamaro GD, Michalowski MB, Catelli DH, Xavier MH, Dalmaz C. Effect of repeated restraint stress on memory in different tasks. *Braz J Med Biol Res.* 1999; 32(3):341-7.
13. Nonaka S, Chuang DM. Neuroprotective effects of chronic lithium on focal cerebral ischemia in rats. *Neuroreport.* 1998; 9(9):2081-4.
14. Popović N. Delovanje litijuma na neurotransmiterski i antioksidativni status u prefrontalnom korteksu i hipokampusu pacova izlaganih ponavljanim stresu fizičkog sputavanja. *Doktorska disertacija,* 2016.
15. Gavrilovic L, Spasojevic N, Tanic N, Dronjak S. Chronic isolation of adult rats decreases gene expression of catecholamine biosynthetic enzymes in adrenal medulla. *Neuro Endocrinol Lett.* 2008; 29(6):1015-1020.
16. Zigova T, Willing AE, Tedesco EM, Borlongan CV, Saporta S, Snable GL, Sanberg PR. Lithium chloride induces the expression of tyrosine hydroxylase in hNT neurons. *Exp Neurol.* 1999; 157(2):251-8.
17. Kumer SC, Vrana KE. Intricate regulation of tyrosine hydroxylase activity and gene expression. *J Neurochem.* 1996; 67:443-62.
18. Sabban EL, Nankova BB. Multiple pathways in regulation of dopamine beta-hydroxylase. *Adv Pharmacol.* 1998; 42:53-6.

### Zahvalnica:

Rad je podržan od Ministarstva prosvete, nauke i tehnološkog razvoja Republike Srbije, projekti III 41027, OI 173041 and III41022. Ovaj rad je deo Doktorske disertacije Nataše Popović: Delovanje litijuma na neurotransmiterski i antioksidativni status u prefrontalnom korteksu i hipokampusu pacova izlaganih ponavljanim stresu fizičkog sputavanja, 2016.

## OKULARNI MORBIDITET U NON-ROP PRETERMINSKJE DECE

Gordana Stanković-Babić<sup>1,2</sup>, Milena Vujanović<sup>2</sup>, Sonja Cekić<sup>1,2</sup>, Vesna Kostovska<sup>2</sup>

<sup>1</sup> Medicinski fakultet Univerziteta u Nišu,

<sup>2</sup> Oftalmološka klinika, Klinički centar Niš

### SAŽETAK

Uvod. Približno 20% sve preterminske dece mogu da razviju neku formu strabizma ili refrakcione anomalije tokom vremena.

Cilj rada. Ispitivali smo prisustvo refrakcionih anomalija, strabizma i druge forme okularnog morbiditeta u preterminske non-ROP dece.

Materijal i metode. 102 non-ROP preterminske dece uzrasta 9 meseci (45 M: 57 Ž), GS ≤ 37 i /ili TM ≤ 2000g, sagledavano je tokom 6 meseci na Oftalmološkoj klinici KC u Nišu. U cikloplegiji (Sol. Atropin 0,25%) svakom pacijentu uradjena je retinoskopija, keratorefraktometrija, biomikroskopija, indirektna oftalmoskopija, A- i B- scan ultrasonografija.

Rezultati rada. Hipermetropija je nađena u 59 dece, miopija kod dvoje dece. Hipermetropni astigmatizam imao je 40 ispitanika, miksni astigmatizam imao je 1 ispitanik, nije bilo miopnog astigmatizma i anizotropije. Strabizam je bio prisutan kod 15 dece: u njih troje bila je egzodevijacija u formi excessa divergencije, a 12 dece je bilo sa ezodevijacijom. Rezultati sagledavanja prednjeg segmenta oka pokazala su kolobom irisa / kolobom irisa i horioretine, kongenitalnu heterohromiju irisa i hemangiom kože lica kod neke preterminske dece, dok su indirektna oftalmoskopija, kao i B scan ultrasonografija, pokazali pit colobom optičkog diska u dvoje preterminske dece.

Zaključak. U regularna oftalmološka sagledavanja preterminske dece sa ROPom, treba da se uključe i non-ROP preterminska deca, posebno ukoliko su veoma male telesne mase.

Key words: preterminska deca, ROP, non-ROP deca, refrakcione anomalije, strabizam, ambliopija, anizotropija

### SUMMARY

Introduce. Approximately 20% of all premature babies can develop some form of strabismus or refractive error over time.

Purpose. We investigated refractive errors, strabismus and other ocular morbidity in preterm non-ROP children.

Material and methods. 102 non-ROP preterm children ninth months old (45 M: 57 F), ≤ 3G7S and/or birth weight ≤ 2000g were examined over six months at the Ophthalmology Clinic in the Clinical Center Niš. In cycloplegia (Sol. Atropin 0,25%), each patient underwent retinoscopy, keratorefractometry, biomicroscopy, indirect ophthalmoscopy, A- and B scan ultrasonography.

Results. Hypermetropia was observed in 59 children, myopia in 2 children. Hypermetropic astigmatisms had 40 subjects, mixtus astigmatism had 1 subject, without myopic astigmatism and anisometropia. Strabismus was present in 15 children: in 3 children with exodeviation, in the form excesses of divergence and 12 children with esodeviation. The results of anterior segment examinations showed coloboma iridis /or coloboma iridis and chorioretinae, congenital heterochromia iridis and haemangioma cutis faciei in some of the preterm children. Indirect ophthalmoscopy, as well as A- and B scan ultrasonography showed pit coloboma optic disc in two preterm children.

Conclusions. Regular ocular examinations of the preterm children, mandatory for the ROP group, should be included in follow-up programs of non-ROP very low birth weight neonates as well.

Key words: preterm children, ROP, non-ROP children, refractive errors, strabismus, amblyopia, anisometropia

### Uvod

Ispitivanje refrakcionih anomalija je značajno u pedijatrijskoj populaciji obzirom da su najčešći uzrok ambliopije i strabizma, posebno ukoliko su iste kasno otkrivene.

Za razvoj refrakcionih anomalija primarni su genetski faktori zastupljeni sa 86% u slučaju mi-

opije i hipermetropije i 60% u slučaju kornealnog astigmatizma (Hammond CJ et al. ,2001). Uz genetske faktore, za razvoj refrakcionih anomalija od značaja su i drugi, ne genetski faktori (SM Saw,2003).<sup>1</sup>

Retinopatija prematuriteta (ROP) je značajan uzrok potencijalno prventabilnog slepila u dece. Od značaja su i sekvele ROP-a, pošto približno 20% sve preterminske dece mogu da razviju neku formu strabizma ili refrakcione anomalije to-

Adresa autora: doc. dr Gordana Stanković-Babić, oftalmolog, Medicinski fakultet Univerziteta u Nišu, Oftalmološka klinika, Klinički centar Niš.

E-mail: gordanasb@mts.rs



kom vremena, posebno ukoliko su  $GS \leq 32$  ili  $TM < 1500$  g, te je potrebno njihovo praćenje na svakih 6 meseci.<sup>2</sup> Tokom prvih meseci života, pretermimska deca imaju češće miopiju, astigmatizam i anizotropiju u odnosu na terminsku decu.<sup>2-8</sup> S toga, preporuke za praćenje pretermimske dece mora da uključe sve aspekte vidnih funkcija kao vidnu oštrinu, ali i kontrastnu senzitivnost, širinu vidnog polja, refrakciju, strabizam i probleme percepcije.<sup>8</sup> Prevrtemeno rođena deca mogu da imaju u porastu incidencu narušenog vida zbog ROP-a, ali takođe i zbog perinatalnih lezija u mozgu<sup>9</sup>, o čemu treba voditi računa. Sve izrečeno nameće neophodnost kontinuiranog praćenja prevrtemeno rođene dece od strane lekara različitih specijalnosti - pedijata, oftalmologa, neurologa, po potrebi neurohirurga, ORL, fizijatra itd., a u skladu sa kompleksnošću aktuelnog zdravstvenog problema deteta.

### Cilj rada

Ispitivali smo prisustvo refrakcionih anomalija, strabizma i druge forme okularnog morbiditeta u pretermimske non-ROP dece.

### Materijal i metode

Ova prospektivna studija sprovedena je u trajanju od 6 meseci na Oftalmološkoj klinici Kliničkog centra Niš, odobrena je od strane etičkog komiteta i uz saglasnost roditelja dece uključene u sagledavanje.

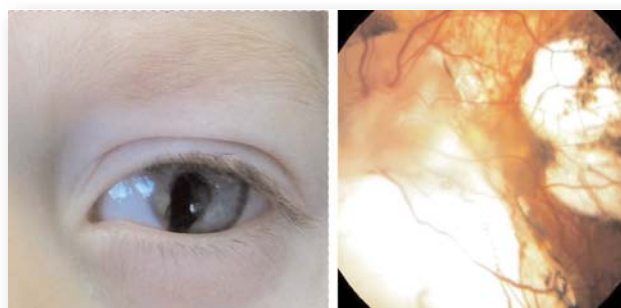Refrakcione anomalije su utvrđivane u cikloplegiji uz korišćenje kapi Atropina 0.25% 2x1 u oba oka, aplikovanih 3 dana pre pregleda. Refrakciona greška oka merena je u vertikalnom i horizontalnom meridijanu, uz upotrebu trakastog retinoskopa i beležena u dioptrijama (D). Rezultati su izražavani u formi sfernog ekvivalenta (SE, sfera plus pola snage cyl). Keratorefraktometrija bila je izvođena na automatskom keratorefraktometru. Ultrazvučnom biometrijom merena je aksijalna dužina oka (AL), dubina prednje očne komore (anterior chamber depth, ACD) i debljina sočiva (lens thickness, LT), a izvodjena je i biomikroskopija i indirektna oftalmoskopija kod sve ispitivane pretermimske dece.

### Resultati rada

Refrakcione anomalije nadjene su kod 102 pretermimske non-ROP dece (45M: 57Ž), uzrasta 9 meseci,  $\leq 37$  GS I /ili  $TM \leq 2000$ g i to: hipermetropija kod 59 (58%) ispitanika, hipermetropni astigmatizam u 40 (39%) ispitanika, miopija u 2 (2%) i mixtus astigmatizam kod 1 (1%) ispitanika; nije bilo ispitanika sa miopnim astigmatizmom i anizotropijom.

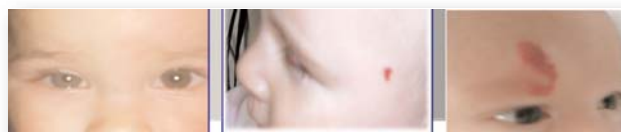Strabizam je bio prisutan kod 15 dece (14.7%); u njih troje je nađena egzodevijacija u formi excessa divergencije, sa prosečnim uglom devijacije od 5 do 10 prizma dioptrije (PD), dok je njih 12 imalo ezodevijaciju, sa uglom devijacije od 5 do 8 PD.

Rezultati ispitivanja prednjeg segmenta očiju naših ispitanika, pokazali su kolobom irisa i to kao subtotalni i totalni u troje ispitanika (slika 1a), dok je kolobom irisa i horioretine bio prisutan kod 1 ispitanika iz ispitivane grupe pretermimske non-ROP dece (slika 1b). Deca sa kolobomima srednje ovojnice oka imala su GS 33-34 i TM 1900-2350g.



Slika 1. a) Coloboma iridis;  
b) Coloboma iridis et chorioretinae

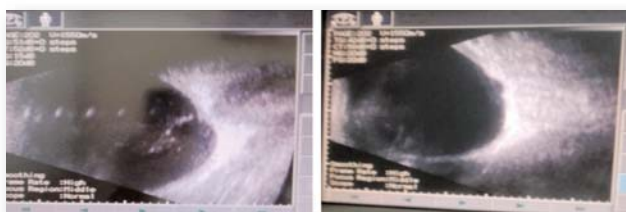
Urođena heterohromija irisa nađena je kod jednog deteta (slika 2a), dok je njih dvoje imalo hemangiom kože gornjeg kapka i regije temporalis/frontalis lica (slika b, c).



Slika 2. a) Heterochromia iridis;  
b, c) Haemangioma cutis faciei

Sagledavanje zadnjeg segmenta oka i ultrazvučna dijagnostika - B scan, pokazalo je pit ko-

lobom optičkog diska kod dvoje non-ROP pretermnske dece (slika 3).



**Slika 3.** Ultrasound examination – B scan: pit coloboma optic disc

Ukupna aksijalna dužina oka je significantno korelirala sa oba faktora, GS ( $r=0.822$ ,  $P<0.001$ ) i telesnom masom na rođenju ( $r=0.569$ ,  $P=0.003$ ) (tabele 1 i 2) u ispitivane grupe non-ROP pretermnske dece.

**Tabela 1.** Totalna aksijalna dužina oka i TM na rođenju u non-ROP pretermnske dece

TM(g)	Total axial dužina(mm)	N	%
1000-1500	17.87±1.43	78	76
1501-2000	19.30±2.10	24	24
Σ		102	100

( $r=0.569$   $P=0.0003$ )

**Tabela 2.** Totalna aksijalna dužina oka i GS u non-ROP pretermnske dece

GS(nedelje)	Totalna axialna dužina(mm)	N	%
27-29	17.12±0.68	44	43
30-32	17.80±1.50	34	33
33-35	18.65±0.93	15	15
36-38	19.58±2.10	9	9

( $r=0.822$   $P<0.001$ )

### Diskusija

Retinopatija prematuriteta prepoznata je kao narastući i značajan uzrok slepila u detinjstvu u industrijalizovanim i zemljama u razvoju.<sup>11-14</sup> Efektivna strategija za smanjenje slepila uzrokovanog ROP-om, ostavljuje se kroz sprovođenje skrining programa u neonatalnim jedinicama intenzivne nege.<sup>12</sup> Poznavanje rizik faktora i mehanizama nastanka ovog kompleksnog zdravstvenog problema dece, podrazumeva preventivne aktivnosti na prepoznavanju, ali i odgovarajuće lečenje ROP-a. Buduća sigurna i ne destruktivna po retinu terapijska strategija, kombinovana sa sprovedenim preventivnim merama, treba da

omoguće jedinstvene razvojne potrebe pretermnske dece.<sup>15</sup>

Kada su refrakcione anomalije u pitanju, termnska deca su najčešće hipermetropi, dok su pretermnska, posebno ukoliko su bila pod nekim vidom terapije kod težih stadjuma ROP-a (laser, anti VEGF), sa visokim rizikom od razvoja kratkovidosti, astigmatizma, anizotropije i strabizma.<sup>16</sup>

Naši rezultati na 102 non ROP pretermnske dece (204 očiju) pokazali su prisustvo hipermetropije u 58%, miopije u 2%, astigmatizma u 40% (hipermetropni u 39%, miopni 0% i miksni u 1%) ispitanika. Hipermetropija i hipermetropni astigmatizam bili su najčešće refrakcione anomalije, što je saglasno rezultatima drugih autora.<sup>2-16</sup> Ukoliko su na vreme otkrivene, adekvatno korigovane i praćene, biće i pravovremeno otkrivena slabovidost i strabizam u pedijatrijskoj populaciji, posebno u pretermnske dece, sa ili bez ROP-a.

Najveći broj kongenitalnih anomalija uzrokovana su prekinutim razvojem datog segmenta oka.<sup>17</sup> Kongenitalne abnormalnosti optičkog diska nisu tako retke. Etiologija je uglavnom za mnoge od njih nepoznata. Vidna oštrina pogođenog oka može biti minimalno redukovana ili jako smanjena, u zavisnosti od opsežnosti lezije.<sup>18</sup> Zatim, mogu biti udružene sa drugim kongenitalnim poremećajima oka, često sa malformacijama CNS-a. Sekundarno mogu biti udružene sa ablacijom retine, retinošizom, makularnim edemom, horoidalnom neovaskularizacijom i lipidnom eksudacijom.<sup>19-21</sup> Kongenitalni optik pit glave optičkog živca izgleda kao depresija okruglog ili ovalnog izgleda. Uzrokovan je okluzionim defektom embrionalne ventralne fisure optičkog nerva.<sup>17,21</sup> Abnormalnosti optičkog diska mogu biti unilateralne ili bilateralne. Vidna oštrina ne mora biti pogođena kod pit koloboma, makar za vreme odrastanja deteta, mogu da nastanu promene u vidnoj oštrini zbog ozbiljnih komplikacija kao što je ablacija retine. Fluoresceinska angiografija i ultrasonografija mogu biti ključne dijagnostičke procedure u otkrivanju nekih od kongenitalnih abnormalnosti očnog dna.<sup>22</sup>

Regularna okularna ispitivanja prvenstveno za preterminsku decu sa ROP-om, treba svakao da uključe i preterminsku non-ROP decu male telesne mase.

### Zaključak

Retinopatija prematuriteta je dominantan razlog za teške vidne probleme u detinjstvu. Ali i non-ROP preterminska deca niske porođajne težine mogu da predstavljaju rizičnu kategoriju dece za kasnije vidne probleme, zbog čega je neophodno i njihovo praćenje, rano otkrivanje i tretman potencijalnih okularnih problema ove grupe pacijenata.

### Literatura

1. Stanković-Babić G, Vujanović M, Cekić C. Refractive errors in twins. *Acta Ophthalmologica* 2009; 35: 5-11.
2. Gilbert C. Retinopathy of prematurity: a global perspective of the epidemics, population of babies at risk and implications for control. *Early Hum Dev.* 2008; 84:77-82.
3. Keith CG, Kitchen WH. Ocular morbidity in infants of very low birth weight. *Br J Ophthalmol* 1983; 67: 302-5.
4. Mousavi Z, Karkhaneh R, Riazi-Esfahani M, Mansouri M-R, Roohipour R, Ghalichi L et al. Retinopathy of Prematurity in Infants with Late Retinal Examination. *J Ophthalmic Vis Res* 2009; 4 (1): 24-8.
5. Saunders KJ, McCulloch DL, Shepherd AJ, Wilkinson AG. Emmetropisation following preterm birth. *Br J Ophthalmol* 2002;86:1035-40.
6. Robinson R, O'Keefe M. Follow-up study on premature infants with and without retinopathy of prematurity. *Br J Ophthalmol* 1993; 77:91-4.
7. O'Connor AR, Stephenson TJ, Johnson A, Tobin MJ, Ratib S, Fielder AR. Change of refractive state and eye size in children of birth weight less than 1701 g. *Br J Ophthalmol* 2006;90:456-60.
8. Gulliani B, Dadeya S. Refractive error status in cases of ROP. *Acta Medica Lituanica* 2006; 13 (3): 194-6.
9. Hellgren K., Hellström A., Jacobson L., Flodmark O., Wadsby M., Martin L. Visual and cerebral sequel of very low birth weight in adolescents. *Br J Ophthalmol* 2004;88:1362-7.
10. Holmström G, Azazi M, Kugelberg U. Ophthalmological follow up of preterm infants: a population based, prospective study of visual acuity and strabismus *Br J Ophthalmol* 1999;83:143-50.
11. Chang SY, Shu JL, Feng LH, Wen MH, Jorn HL. Retinopathy of prematurity: screening, incidence and risk factors analysis. *Chin Med J (Taipei)* 2001;64:706-12.
12. Steinkuller PG, Du L, Gilbert C, Foster A, Collins ML, Coats DK. Childhood blindness. *J Aapos* 1999; 3: 26-32.
13. Azad R. Retinopathy of Prematurity – A Giant in the Developing World. *Indian Pediatrics* 2009; 46(17):211-12.
14. Page JM, Schneeweiss S, Whyte HEA, Harvey P. Ocular Sequelae in Premature Infants. *Pediatrics* 1993; 92:787-790.
15. Early Treatment For Retinopathy Of Prematurity Cooperative Group. Revised indications for the treatment of retinopathy of prematurity: results of the early treatment for retinopathy of prematurity randomized trial. *Arch Ophthalmol.* 2003;121(12):1684-94.
16. Hsieh CJ, Liu JW, Huang JS, Lin KC. Refractive outcome of premature infants with or without retinopathy of prematurity at 2 years of age: a prospective controlled cohort study. *Kaohsiung J Med Sci* 2012; 28:204-211.
17. Azar N.F, Davis E.A. Embryology of the eye in Yanoff M., Ducker J.S. *Ophthalmology* second ed. Mosby 2004: 22-27.
18. Pulifiato C., Hee M., Schuman J.S., Fujimoto J.G. Diseases of Optic nerve in: *Optical coherence tomography of ocular diseases.* Elsevier 2007; 372-373.
19. Jandreck C. Optic nerve head anomalies in Heimann H., Kellner U., Foester H.M. *Atlas of Fundus Angiography.* Lieme Stuttgart. New York, 2006: 166-169.
20. Brodsky M.C. Congenital optic Disc Anomalies in Yanoff M, Ducker JS *Ophthalmology* second ed Mosby, 2004: 1255-1258.
21. Milenković S., Jaković N. Optic disc pit – Atypical optic disc coloboma. *Medical Investigations* 2002; 36(3); 29-33.
22. Sonja Cekić, Gordana Stanković-Babić, Zlatica Višnjic, Ivan Jovanović, Dijana Risimić. OPTIC DISC ABNORMALITIES – DIAGNOSIS, EVOLUTION AND INFLUENCE ON VISUAL ACUITY. *Bosnian Journal of Basic Medical Sciences* 2010; 10 (2): 125-132



## KLINIČKE I PATOHISTOLOŠKE KARAKTERISTIKE NEMELANOMSKIH MALIGNIH TUMORA KOŽE

Arijeta Kostić<sup>1</sup>, Jovan Mladenović<sup>1,2</sup>, Nebojša Videnović<sup>1,2</sup>, Raša Mladenović<sup>1,2</sup>, Vesna Vasić<sup>1</sup>

<sup>1</sup> Kliničko bolnički centar Priština – Gračanica,

<sup>2</sup> Medicinski fakultet Priština sa privremenim sedištem u Kosovskoj Mitrovici

### SAŽETAK

Najčešći nemelanomski maligni tumori kože epidermno-porekla su bazocelularni (BCC) i planocelularni ili spinocelularni (PCC). Nastaju na fotoekspoziranim delovima kože i u 90% slučajeva su povezani sa oštećenjima kože nastalim dugotrajnom izlaganju UV zracima, kod osoba svelte puti i starijeg životnog doba. Cilj ovog rada bio je ispitivanje kliničko morfoloških i histopatoloških karakteristika obe vrste nemelanomskih karcinoma kože. Analizom je obuhvaćeno 92 pacijenta sa potvrđenom patohistološkom dijagnozom malignog tumora kože u poslednje dve godine (2017-2018). BCC 66 (72%) i PCC 26 (28%). U 72% nemelanomski karcinomi kože dijagnostikovani su kod muškaraca u šestoj i sedmoj deceniji života. Najveću učestalost BCC imao je na koži nosa i gornje polovine lica, a PCC na usnama i donjoj polovini lica i to ispod linije koja spaja tragus i istostrani ugao usana. Većina karcinoma kože glave bila je lokalizovana na levoj polovini. Najčešći morfološki tip BCC bio je ulcerozna forma prosečne veličine 1,47cm i superficijalni histološki tip. PCC karcinom se najčešće pojavljivao kao vegetativna forma prosečne veličine 1,80cm i histološkog gradusa II. Najveći broj ovih tumora (83,7%) uklonjen je potpunosti u toku prvog hirurškog zahvata.

Ključne reči: nemelanomski karcinomi kože, bazocelularni karcinom, planocelularni karcinom, pol, godine, lokalizacija, hirurška ekscizija

### SUMMARY

The most common non-melanoma skin malignant tumor of the epidermoid origin are basocellular (BCC) and planocellular or spinocellular (SCC). They occur at the photoexposed part of the body in 90% of cases are directly associated with skin damage caused by long term exposure to UV rays, usually in older persons and with brighter skin tan. The main objective of this paper is to examine the histopathological and clinical morphological characteristics of BCC and SCC of the skin. The analysis included 92 cancer BCC 66 (72%) and 26 (28%) SCC in the two last year. 72% were diagnosed in man, usually in the sixth and seventh decade of life, with the highest incidence of BCC on the face or on the skin of the upper half of the face, and SCC on the lips or the skin of the lower half of face. All skin cancer of the face were more common on the left side. The most common morphological type of BCC were manifested by ulcerose form of average size 1,47cm, and superficial histological type, and SCC by vegetative form of average size 1,80 cm and histological gradus II. The highest number of BCC and SCC was completely removed.

Key words: non-melanoma skin cancer, basal cell carcinoma, squamous cell carcinoma, age gender, localization, surgical excision.

### UVOD

Maligni tumori kože predstavljaju značajan uzrok morbiditeta i mortaliteta u svetu, a među njima od najvećeg socijalno-ekonomskog značaja su bazocelularni i spinocelularni karcinomi kože. Ove dve vrste tumora se proučavaju uglavnom objedinjeno, pa se nazivaju nemelanomski karcinomi kože (NMKK). Incidencija malignih tumora kože je od 60-tih godina XX veka u stalnom porastu, a u zavisnosti od geografskih faktora uvećava se za 3-8% godišnje.<sup>1</sup>

Ovakav porast incidencije tumači se kombinacijom uticaja različitih faktora: povećanog izlaganja sunčevom i drugim izvorima ultravioletnog (UV) zračenja, češćih aktivnosti „na otvorenom“, promene stila odevanja, produženog životnog veka populacije, smanjivanja zaštitnog ozonskog omotača, rasta svesti o karcinomu kože u javnosti, češćih preventivnih lekarskih pregleda, ali i sve učestalije primene imunosupresivne terapije.

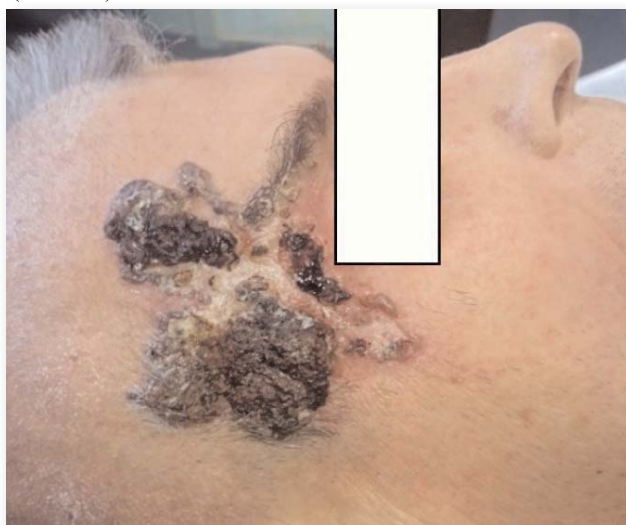Maligne lezije kože većinom imaju specifične kliničke i dermoskopske karakteristike, pa se kombinovanim kliničko-dermoskopskim pristupom sa velikom verovatnoćom mogu prepoznati.

Adresa korespondenta: prof. dr Nebojša Videnović, Kliničko bolnički centar Priština - Gračanica, Medicinski fakultet Priština sa privremenim sedištem u Kosovskoj Mitrovici  
E-mail: vidneb@yahoo.com

ti, ali je histopatološki pregled i dalje „zlatni standard“ na osnovu kojeg se postavlja definitivna dijagnoza.<sup>2</sup> Dermoskopija predstavlja neinvazivnu i za pacijenta neškodljivu pomoćnu dijagnostičku metodu, čiji razvoj poslednjih decenija olakšava kliničarima blagovremeno prepoznavanje malignih tumora i smanjuje broj nepotrebnih hirurških intervencija u slučajevima dobroćudnih tumora.

Prema dosadašnjim saznanjima, faktori rizika za nastanak premalignih i malignih lezija kože su prekomerna izloženost UV zračenju, fototipovi kože 1 i 2 po Ficpatriku, pozitivna lična i porodična anamneza tumora kože, pojedine genodermatoze, povećan broj nevusa, gigantski kongenitalni nevusi i infekcije onkogenim virusima (HPV, HHV8, EBV, polyoma), ali i stanja imunosuprimiranosti, prisustvo fokusa hronične inflamacije, izloženost jonizujućem zračenju, derivatima arsena i katrana, a prema nekim autorima i pušenje i konzumiranje alkohola.<sup>3-5</sup>

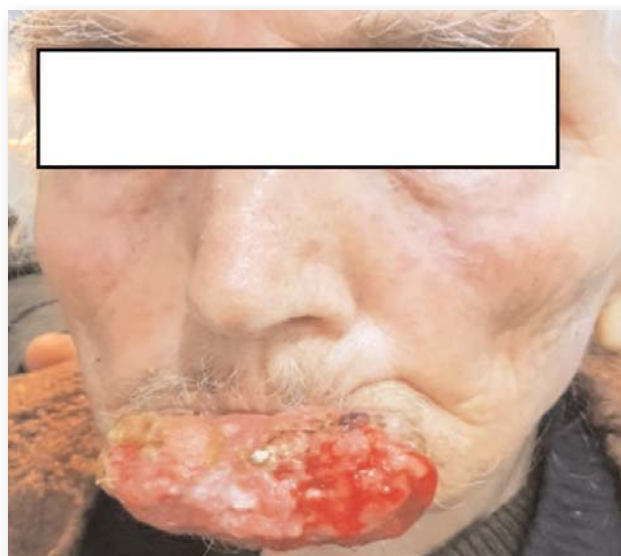Bazocelularni karcinom (BCK) kože je najčešći kožni tumor i predstavlja 50-75% (po nekim autorima i preko 80%) svih tumora kože. Razvija se iz ćelija bazalnog sloja epiderma i ima veoma malu sklonost ka razvijanju udaljenih metastaza (u oko 0,03% slučajeva), te je njegova stopa izlečenja preko 95%, ukoliko se na vreme primeni neki od terapijskih postupaka (slika 1).



Slika 1. Bazocelularni karcinom

Skvamocelularni ili planocelularni karcinom (SCK) je invazivni epidermalni tumor koji se

javlja na koži i vidljivim sluzokožama. Skvamocelularni karcinom je maligni tumor porekla keratinocita i podrazumeva zahvatanje čitave debljine epidermisa atipičnim keratinocitima, pa se u osnovi razlikuju SCK in situ (Morbus Bowen) i invazivni SCK kod kojeg dolazi do infiltracije dermisa. Atipični keratinociti skvamocelularnog karcinoma imaju tendenciju produkcije fokusa keratina, tzv. keratinske perle. Građen je od tumorski izmenjenih ćelija spinoznog sloja epiderma, koje u svom rastu infiltrišu okolne strukture površnog epidermisa (slika 2).<sup>6,7</sup>



Slika 2. Planocelularni karcinom

### Cilj rada

S obzirom na veliku učestalost nemelanomskih malignih tumora kože (NMTK) i njihovo relativno lako prepoznavanje i dijagnostikovanje, kao i potrebu za jasnom diferencijalnom dijagnozom, definisani su sledeći ciljevi:

- Utvrditi učestalost malignih tumora kože u odnosu na ukupan broj biopsija, kao i u odnosu na broj biopsija u pojedinačnim godinama;
- Odrediti polnu i starosnu distribuciju pacijenata kod svih malignih tumora kože;
- Odrediti lokalizaciju svih malignih tumora kože u odnosu na pol i uzrast; utvrditi sličnosti i razlike u njihovom makroskopskom izgledu;
- Utvrditi histološke tipove i graduse skvamocelularnih karcinoma, i bazocelularnih karcinoma pojedinačno;



- Odrediti prisustvo i stepen zapaljenske reakcije kod obe vrste tumora kože;
- Utvrditi prisustva tumorskog tkiva na linijama resekcije, tj. da li je tumor odstranjen u celini ili ne;
- Odrediti veličinu tumora kod sve tri grupe.

### MATERIJAL I METODE

Za izradu rada je korišćen biopsijski materijal Hirurške klinike KBC Priština u Gračanici. Teorijski pristup i postavljeni cilj odredili su metodologiju rada kroz prospektivnu studiju praćenja bolesnika na Hirurškoj klinici KBC Priština u Gračanici u dvogodišnjem periodu.

Analizom smo obuhvatili 92 bolesnika koji su operisani i kod kojih je verifikovan patohistološki maligni tumor kože u periodu od 1. 1. 2017. godine do 31. 12. 2018. godine na Hirurškoj klinici KBC Priština u Gračanici.

Od ukupno 92 pacijenta, kod njih 66 je dijagnostikovano bazocelularni karcinom, a 26 pacijenata je imalo dijagnozu planocelularnog karcinoma. Histopatološka dijagnoza je postavljena na rutinskim mikroskopskim preparatima po odstranjenju celog tumora. U tu svrhu tkivo je fiksirano u 10% formalinu, kalupljeno u parafinskim blokovima, rezano na mikrotomu u više preseka i bojeno metodom hematoksilin-eozin.

Rezultati dobijeni u toku istraživanja prikazani su grafički i tabelarno i statistički obrađeni odgovarajućim testovima.

### REZULTATI ISTRAŽIVANJA

U istraživanju je obrađen sav operativni i biopsijski materijal Hirurške klinike KBC Priština u Gračanici u periodu od prvog januara 2017. godine do 31. decembra 2018. godine. Ukupno je analizirano 92 tumora. U prvoj godini istraživanja bilo je ukupno 32 BCK i 14 PCK, a 2018. godine 34 BCK i 12 PCK. Ispitivanjem trenda pojave malignih tumora kože (NMCK) po godinama nije utvrđena statistički značajna razlika ( $p > 0,05$ ).

Polna distribucija malignih tumora kože u odnosu na godine prikazana je na Tabeli 1.

**Tabela 1.** Polna distribucija NMTK-e

Vrsta malignog tumora	Muški pol	%	Ženski pol	%	Ukupno	%
Bazocelularni karcinom	46	70	20	30	66	72
Planocelularni karcinom	20	77	6	23	26	28

Bez statistički značajne razlike, NMTK se javljaju u oba pola u odnosu na ispitivane godine ( $\chi^2=5,30$ ;  $p > 0,05$ ). Maligni tumori kože su u ispitivanom materijalu bili dijagnostikovani kod osoba oba pola i različitih uzrasta. Najmlađi pacijent imao je 31 godinu, a najstariji 86 godina.

Starosna i polna distribucija malignih tumora kože prikazana je na tabeli 2.

**Tabela 2.** Starosna i polna distribucija NMTK-e

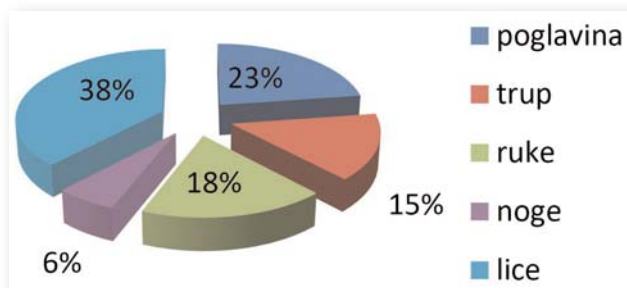
Starosna grupa	Muški pol	%	Ženski pol	%	Ukupno	%
20-49	5	7,6	3	11,6	8	8,7
50-90	61	92,4	23	88,4	84	91,3
Ukupno	66	100,0	26	100,0	92	100,0

Jasno se vidi da je veoma mali broj malignih tumora kože dijagnostikovano pre 50. godine, i to svega 8 ili 8,7% od svih NMTK. Kod muškaraca je nađeno 5, a kod žena 3 maligna tumora kože. Većina ovih tumora dijagnostikovana je kod starijih osoba i to posle 50. godine života, ukupno 84 ili 91,3% od svih malignih tumora kože. Kod muškaraca tog uzrasta bilo je 61, a kod žena 23 maligna tumora kože. Statističkom obradom utvrđeno je da se NMTK statistički značajno češće javljaju posle 50. godine kod oba pola ( $\chi^2=49,91$ ;  $p < 0,0001$ ), kao i pojedinačno kod muškaraca ( $\chi^2=62,42$ ;  $p < 0,0001$ ), ali i žena ( $\chi^2=43,32$ ;  $p < 0,0001$ ). Maligni tumori kože najčešće se javljaju na fotoekspoziranim delovima tela. Lokalizacija tumora prikazana je na grafikonima 1 i 2.

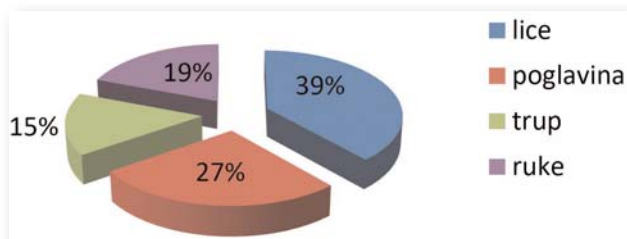
Iz grafikona 1. se jasno vidi da je 25 (38%) BCK bilo lokalizovano na koži lica, kod 15 (23%) na pogravini, na trupu kod 10 (15%), rukama kod 12 (18%) i 4 (6%) na nogama. Statistički se značajno češće BCK javlja na koži lica u odnosu na druge lokalizacije ( $p < 0,05$ ).

Na koži lica BCK je u 20 (80%) pacijenata bio lokalizovan iznad, a u 5 (20%) pacijenta ispod zamišljene linije koja spaja tragus ušne školjke i istostrani ugao usana. Statistički se

značajno češće BCK javlja iznad opisane zamišljene linije ( $p < 0,001$ ).



Grafikon 1. Lokalizacija BCK-kože



Grafikon 2. Lokalizacija PCK-kože

Na grafikonu 2. prikazana je lokalizacija PCK-a kože iz koga se jasno vidi da je 10 (39%) PCK bilo lokalizovano na koži lica, 7 (27%) na poglavini, 4 (15%) trupu i 5 (19%) na rukama. Statistički se značajno češće PCK javlja na koži lica u odnosu na sve druge lokalizacije zajedno: za oba pola ( $\chi^2=29,87$ ;  $p < 0,0001$ ).

Na koži lica PCK je kod 3 (30%) pacijenata bio lokalizovan iznad, a u 7 (70%) pacijenta ispod zamišljene linije koja spaja tragus ušne školjke i istostrani ugao usana. Nije utvrđena statistički značajna razlika u ovoj distribuciji lokalizacije: za oba pola ( $\chi^2=2,065$ ;  $p > 0,05$ ), za osobe muškog pola ( $\chi^2=3,66$ ;  $p > 0,05$ ) i za osobe ženskog pola ( $\chi^2=0,10$ ;  $p > 0,05$ ).

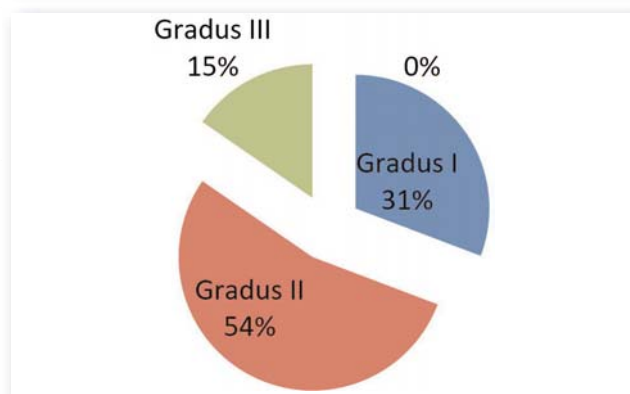
U ispitivanom biopsijskom materijalu preovlađuje više histoloških formi BCK-a kože sa nešto većom učestalošću superficijalnog (33%), mešovitog (22%) i infiltrativnog (19%) histološkog tipa (tabela 3).

Skvamocelularni karcinom se uglavnom javlja u tri histološka gradusa i to kao dobro diferentovan gradus I, srednje diferentovan gradus II i slabo diferentovan gradus III. Određivanje gradusa ima značaj na tok i prognozu bolesti nakon hirurške ekcizije. Patohistološkom analizom određen je i gradus SCK-a kod naših pacijenata prikazan na grafikonu 3 gde se uočava da

je najveći broj više od 50% bio srednje diferentovan ( $p < 0,01$ ).

Tabela 3. Histološke forme BCK-a kože

Histološki tip	Broj	%
Superficijalni	20	33
Nodularni	12	18
Infiltrativni	13	19
Mešoviti	15	22
Morfeiformni	3	4
Pigmentni	3	4
Ukupno	66	100.0



Grafikon 3. Histološki gradus PCK-a kože

U toku istraživanja nametnula se ideja da se uradi makroskopsko određivanje veličine tumora (tabela 4) i širina ekcizije. Prosečni prečnik PCK bio je 1,80 cm (min = 0,3 cm; maks = 5 cm), prosečni prečnik BCK bio je 1,47 cm (min = 0,4 cm; maks = 6,5 cm).

Tabela 4. Veličina tumora NMTK-e.

Veličina tumora	Bazocelularni karcinom		Planocelularni karcinom	
	Broj	%	Broj	%
<0,5cm	2	3,3	2	7,7
0,5-1cm	12	18,1	5	19,3
1,1-2,0cm	24	36,3	12	46,2
2,1-3,0cm	14	21,2	4	15,3
3,1-4,0cm	10	15,1	1	3,8
>4,0cm	4	6	2	7,7
Ukupno	66	100.0	26	100.0

Zapaljenski eksudat mononuklearnog tipa bio je prisutan u svim oblicima NMTK, i to kao umeren i izražen, što govori u prilog prisustva tumora u dužem vremenskom period (tabela 5).

**Tabela 5.** Prisustvo zapaljenskog infiltrata kod NMKK-e

Prisustvo zapaljenskog infiltrata						
Vrsta tumora	Umeren	%	Izražen	%	Ukupno	%
BCK	47	71,2	19	28,8	66	100,0
PCK	14	53,85	12	46,15	26	100,0

Ispitivana je i adekvatnost hirurške intervencije, tj. da li je na linijama resekcije bilo tumorskog tkiva (tumor nije odstranjen u celini) ili ne (tumor je odstranjen u celini). Rezultati su prikazani u tabeli 6.

**Tabela 6.** Uspešnost hirurške intervencije kod NMTK-e

Uspešnost hirurške intervencije						
Vrsta tumora	Potpuno ekscidirani	%	Nepotpuno ekscidirani	%	Ukupno	%
BCK	57	86,36	9	13,64	66	100,0
PCK	20	76,92	6	23,08	26	100,0
Ukupno	77	83,70	15	16,30	92	100,0

## DISKUSIJA

Koža je najveći organ u čoveka. Stalno je izložena ne samo dejstvu UV zraka, već i raznim hemijskim i fizičkim agensima, mehaničkim iritacijama itd. Maligni tumori kože jedni su od najčešćih, ali ne predstavljaju čest uzrok smrti u humanoj populaciji. U Srbiji se godišnje dijagnostikuje oko 1000 tumora kože. Imajući u vidu da je područje naše zemlje tokom poslednjih godina u polju visokog UV zračenja, realne su procene da će karcinomi kože sledećih 10 godina predstavljati najčešće zloćudno oboljenje kod nas. Lako su dostupni raznim dijagnostičkim procedurama, zbog čega se kao potreba nameće jasna patohistološka dijagnoza od koje zavisi prognoza bolesti.<sup>8,9</sup>

Svake godine beleži se porast, kako benignih, tako i malignih tumora kože. Tako stvorena slika o porastu broju tumora kože, naročito malignih, nepredstavlja realno stanje, već je pre odraz veće zainteresovanosti da se operativni materijal pošalje na patohistološki pregled.<sup>10</sup>

Kod muškaraca je dijagnostikovano skoro duplo više NMTK, što je u skladu sa nalazima drugih autora. To se objašnjava, pre svega većom profesionalnom izloženošću muškaraca, naročito UV zracima (npr. zemljoradnici).

Najveći broj NMTK dijagnostikovano je posle 50. godine, kako kod muškaraca, tako i žena, što je u skladu sa nalazima drugih autora. Veća učestalost MTK u starijem životnom dobu govori o značaju kumulativnog dejstva raznih hroničnih faktora, koji se pominju kao potencijalni u etiopatogenezi ovih tumora.

Isto važi i za pojedinačne ispitivane NMTK. Naime, prosečna starost osoba sa PCK bila je 71,44 godinu (najmlađi pacijent imao je 45, a najstariji 98 godina), a osoba sa BCK bila je 65,26 godina (najmlađi pacijent imao je 25, a najstariji 87 godina). U našem materijalu BCK je dijagnostikovano kod nešto mlađih osoba, naročito kada je reč o najmlađem pacijentu. To najverovatnije govori o mogućim različitim uzrocima nastanka BCK u odnosu na PCK, pri čemu hronično dejstvo agenasa ne mora da bude od presudnog značaja za nastanak BCK.<sup>11,12</sup>

I PCK i BCK su se statistički značajno češće nalazili na koži lica, nego na koži svih drugih lokalizacija zajedno, što je u skladu sa nalazima drugih autora. To se objašnjava činjenicom da je koža lica najviše izložena dejstvu svih potencijalno kancerogenih faktora.<sup>11</sup>

Statistički se značajno češće u ispitivanom materijalu, BCK nalazio iznad zamišljene linije koja spaja tragus ušne školjke i istostrani ugao usana, dok je PCK u ispitivanom materijalu lokalizovan ispod opisane zamišljene linije, što je u skladu sa nalazima drugih autora.

Prosečna veličina svih NMTK bila je oko 1,6 cm (za PCK=1,80 cm; za BCK=1,47 cm i to je u skladu sa nalazima drugih autora koji govore o veličini od nekoliko milimetara do nekoliko santimetara.<sup>12</sup>

Makroskopski obe vrste NMTK bile su ulceroznog, verukoznog ili infiltrativnog izgleda. BCK je u najvećem broju pacijenata pokazivao ulcerozni oblik, dok je PCK pokazivao verukozni oblik. PCK gradusa II je u našem materijalu dijagnostikovano u više od 1/2 slučajeva (54%).



To jasno govori da se većina obolelih javi lekaru u poodmaklom stadijumima bolesti. Patohistološkom pretragom BCK nađeni su svi histološki tipovi koje navodi i literatura.<sup>12</sup> Zapaljenski infiltrat mononuklearnog tipa bio je prisutan u svim NMTK i to pretežno umerenog intenziteta. To je važan prognostički znak koji ide u prilog bolje prognoze, što je u skladu sa prethodnim nalazom i zaključkom da se većina obolelih na vreme javi lekaru.

U ispitivanom materijalu su i PCK i BCK bili u najvećem broju slučajeva odstranjeni u celini, bez prisustva tumorskog tkiva na linijama resekcije.<sup>13</sup>

## ZAKLJUČAK

Maligni tumori kože su među najčešćim malignim tumorima humane populacije. S obzirom na mogućnost njihovog prepoznavanja u najranijim oblicima i dostupnost pregledu, iznenađuje njihov veliki broj. Broj dijagnostikovanih slučajeva svih oblika raka kože je u porastu, međutim, u zvaničnoj statistici je još uvek manje nemelanomskih karcinoma kože nego što je stvaran broj, zbog manjeg prijavljivanja, što maskira pravu prevalenciju ovih tumora.

Porast incidencije tumači se kombinacijom uticaja različitih faktora: povećanog izlaganja sunčevom i drugim izvorima ultravioletnog (UV) zračenja, češćih aktivnosti „na otvorenom“, promene stila odevanja, produženog životnog veka populacije, smanjivanja zaštitnog ozonskog omotača, rasta svesti o karcinomu kože u javnosti, ali i sve učestalije primene imunosupresivne terapije.

Postoji veća učestalost kod osoba muškog pola. Najveći broj tumora zabeležen je u šestoj i sedmoj deceniji, a izuzetno retko u trećoj i četvrtoj. Najveći broj svih ispitivanih tumora bio je lokalizovan u predelu lica (nos, zigomatična regija, frontalna regija usne) BCK se čeće nalazio na nosu a PCK na donjoj usni. Većina tumora bila je lokalizovana na levoj polovini lica. Najčešći histološki tip kod BCK bio je superficijalni, a potom mešoviti, nodularni i infiltrativni. Najčešće je dijagnostikovani srednje diferencijovan gradus II kod PCK-a.

Budući da je najviše slučajeva raka kože uzrokovano izlaganjem kože štetnom UV zračenju, bitno je obratiti pažnju na adekvatnu zaštitu od sunca. Solarijumi (veštački izvori) povećavaju rizik nastanka kako melanoma, tako i nemelanomskih tumora kože. Doze UVA zraka u solarijumima su 5-15 puta veće od onih koje emituje sunčevo zračenje u podne tokom leta, zato je veoma bitno izbegavati ih.

Veoma važnu ulogu u prevenciji malignih tumora kože imaju preventivni pregledi. Dermoskopija predstavlja neinvazivnu i za pacijenta neškodljivu pomoćnu dijagnostičku metodu, čiji razvoj poslednjih decenija olakšava kliničarima blagovremeno prepoznavanje malignih tumora i smanjuje broj nepotrebnih hirurških intervencija u slučajevima dobroćudnih tumora.

## LITERATURA

1. Kim RH, Armstrong AW. Nonmelanoma skin cancer. *Dermatol Clin.* 2012; 30:125–39.
2. Lewis KG, Weinstock MA. Trends in nonmelanoma skin cancer mortality rates in the United States, 1969 through 2000. *J Invest Dermatol.* 2007; 127:2323–7.
3. Weedon D. In: Weedon's Skin Pathology. 3. Weedon D, editor. London: Churchill Livingstone; 2010. Tumors of the epidermis; pp. 668–703.
4. Weedon D, Marks R, Kao GF, Harwood CA: Keratinocytic Tumours. In LeBoit PE, Burg G, Weedon D, Sarasin A. (Eds): World Health Organization Classification of Tumours. Pathology & Genetics of Skin Tumours. Lyon, IARC Press, 2006, 10-48.
5. Tran H, Chen K, Shumack S. Epidemiology and aetiology of basal cell carcinoma. *Br J Dermatol.* 2003; 149(Suppl 66):50–2.
6. Kricke A, Armstrong BK, English DR, Heenan PJ. Does intermittent sun exposure cause basal cell carcinoma. A case-control study in Western Australia? *Int J Cancer.* 1995; 60:489–94.
7. Rosso S, Zanetti R, Martinez C, Tormo MJ, Schraub S, Sancho-Garnier H, et al. The multicentre south European study 'Helios'. II: Different sun exposure patterns in the aetiology of basal cell and squamous cell carcinomas of the skin. *Br J Cancer.* 1996; 73:1447–54.
8. Filipović M. Račić A. Lazović G. Study of surgical and postoperative treatment head and neck malignant skin tumors. *Praxis medica.* 2010; 38 (3-4):81-4.
9. Račić A., Filipović M. Colić M., Todorović M. Medical Approach patients with planocellular carcinoma. *Praxis medica.* 2010; 38(3-4): str.117-21.
10. Filipovic M., Filipovic T., Mladenovic J., Sulovic N., Mijovic M.: Melanom glave i vrata-klinicke i patohistoloske karakteristike. Medicinski arhiv Kosova i Metohije. 2012; 3-4, 50-5.

11. O. Papadopoulos, P. Konofaos, C. Chrisostomidis et al., "Nonmelanoma skin tumors involving the craniofacial region: our 22 years of experience," *Journal of Craniofacial Surgery*. 2007; 18(5):1021–33.
12. Mijović M., Mitić N., Đerković B., Filipović M., Savić S., Leštarević S., Morfološko- kliničke karakteristike karcinoma kože glave epidermalnog porekla. *Praxis medica* 2015; 44(1):79-90.
13. Gulleth Y, Goldberg N, Silverman RP, Gastman BR. What is the best surgical margin for a basal cell carcinoma: a meta-analysis of the literature. *Plast Reconstr Surg*. 2010; 126:1222.

## RENDGENOLOŠKO-KLINIČKI ASPEKTI PRELOMA KOSTIJU SKOČNOG ZGLOBA

Rade R. Babić<sup>1,2</sup>, Marko Mladenović<sup>3</sup>, Vladimir Jovanović<sup>3</sup>, Vladimir Srećković<sup>4</sup>,  
Desimir Mladenović<sup>5</sup>, Strahinja Babić<sup>5</sup>, Nevena Babić<sup>5</sup>, Vladimir Z. Anđelković<sup>5</sup>

<sup>1</sup> Centar za radiologiju Klinički centar Niš

<sup>2</sup> Visoka zdravstvena škola strukovnih studija "Hipokrat" u Bujanovcu

<sup>3</sup> Ortopedsko traumatološka klinika, Klinički centar Niš

<sup>4</sup> Ortopedsko traumatološko odeljenje, Opšta bolnica Valjevo

<sup>5</sup> Medicinski fakultet, Univerzitet u Nišu

### SAŽETAK

Rendgenološka i klinička simptomatologija frakture kostiju skočnog zgloba je karakteristična. Rendgenološki pregled treba učiniti što pre posle trauma skočnog zgloba. Rendgenski pregled uz minimalnu bol bolesnika pruža brz pregled i sigurnu dijagnozu preloma kostiju skočnog zgloba. Rad ima za cilj da sagleda rendgenološko-kliničke aspekte preloma kostiju skočnog zgloba, a bazira na višegodišnjem materijalu stečenog višegodišnjim radom u struci. Rezultati rada prikazani su ilustrativno. Zaključuje se da je rendgenološko-klinička slika preloma kostiju skočnog zgloba tipična sa nekim svojim specifičnostima, a da su radiološke metode pregleda u dijagnostici preloma kostiju potkolenice od relevantnog značaja.

Ključne reči: tibia, fibula, sindesmoza, skočni zglob, fraktura, rendgen, ortopedija

### SUMMARY

Radiological and clinical symptomatology bone fractures of the ankle is characteristic. Radiographic examination should be done as soon as possible after the trauma of the ankle. X-ray examination with minimal pain patients and provides a quick overview of a certain diagnosis of fractures of the ankle. The paper aims to examine the Radiological-clinical aspects of bone fractures of the ankle, and is based on many years of material acquired long experience in the profession. Work results are shown in illustration. It is concluded that radiological-clinical fractures of the ankle typical with some of its specifics, and that radiological methods of examination in the diagnosis of fractures of the lower leg of a relevant nature.

Key words: tibia, fibula, syndesmosis, articulation talocruralis, fracture, x-ray, orthopedia

### UVOD

Skočni zglob (articulatio talocruralis) čine kosti potkolenice (tibia i fibula) i kost stopala (talus). Svojim rasporedom tibia i fibula formiraju viljušku u koju je umetnut talus.<sup>1-30</sup>

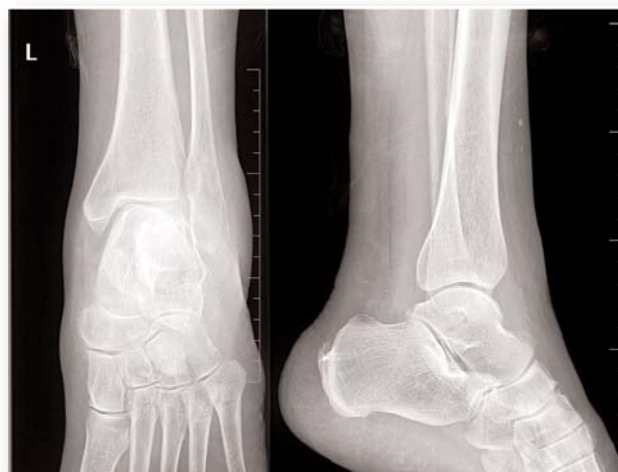Veza između kostiju skočnog zgloba ostvarena je snažnim ligamentima (slika 1 i 2).

Talokruralni zglob sa svojim oblikom zglobnih površina ima složenu ulogu u osloncu.

Zglobna površina trohleje talusa se opisuje kao konus sa bazom okrenutom u polje i prema podlozi.

Ugao osovine talokruralnog zgloba najbliži je X-osi, pa su plantarna i dorzalna fleksija osnovni pokreti u zglobu. Kako je osa devijacije od frontalne ravni za oko 60, a od sagitalne ravni

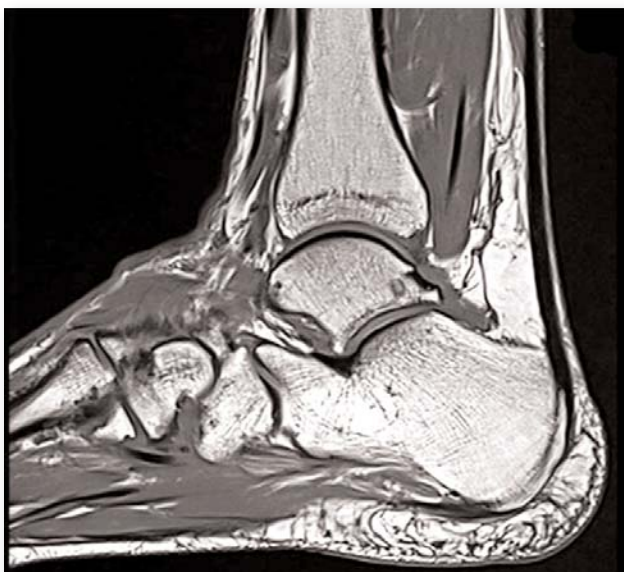oko 100, pokreti nisu u jednoj već u sve tri ravni (x-, y-, z-osi). Proizilazi da je 800 srednja vrednost ugla u odnosu na uzdužnu osu potkolenice (slika 3 i 4)<sup>21</sup>.



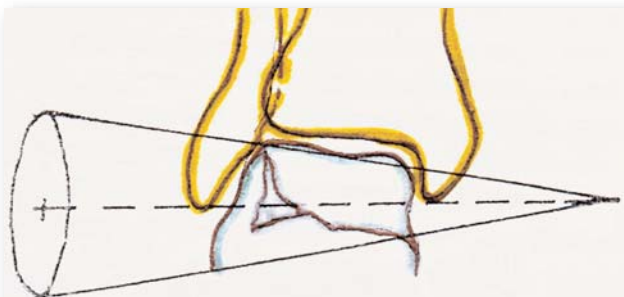
**Slika 1.** Standardni digitalni rendgenogram levog skočnog zgloba. Stav: ležeći. Projekcija: AP, laterolateralna. Zglobni okrajci levog skočnog zgloba urednog oblika, rasporeda, oštro ocrtane konture, uredne kostne građe

Adresa autora: prof. Rade R. Babić, radiolog, Centar za radiologiju KC Niš.

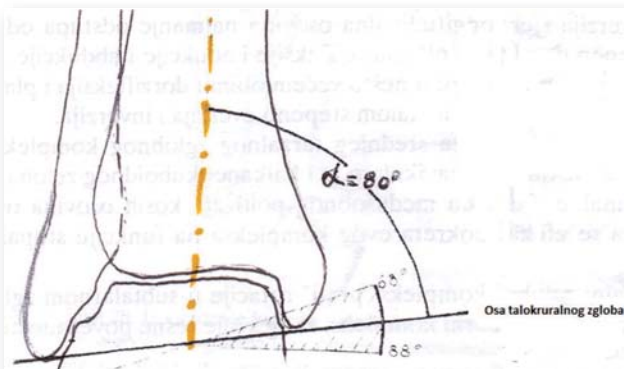
E-mail: gordanasb@mts.rs



**Slika 2.** MR desnog skočnog zgloba u sagitalnoj projekciji. Vizualizuju se degenerativne promene na zglobnim okrajcima desnog skočnog zgloba sa narušenom kostnom građom I reda



**Slika 3.** Šematski prikaz konusnog oblika trohlearne površine talusa. Osnova kontusa, a to je deo sa najvećim promerom, postavljen je lateralno. Osa unutar konusa predstavlja osovinu skočnog zgloba<sup>22</sup>



**Slika 4.** Šematski prikaz ose talokruralnog zgloba<sup>22</sup>

Frakture tibije i fibule (kostolom kostiju potkolenice, prelom tibije i fibule) ubrajaju se među najčešće frakture kostiju donjeg ekstremiteta. Najčešće su maleolarne fracture.

Klinička simptomatologija preloma kostiju skočnog zgloba tako je karakteristična, da je iskusni doktor kliničar samim kliničkim pregle-

dom prepoznaje. Mada je klinički pregled za ovakog bolesnika bolan i neugodan, on je neophodan kao putokaz rendgenskom pregledu, a ortopedu za lečenje. Rendgenološki pregled treba učiniti što pre posle povrede, neophodan je posle kliničkog pregleda ortopeda, a bezuslovan je pre i nakon repozicije.

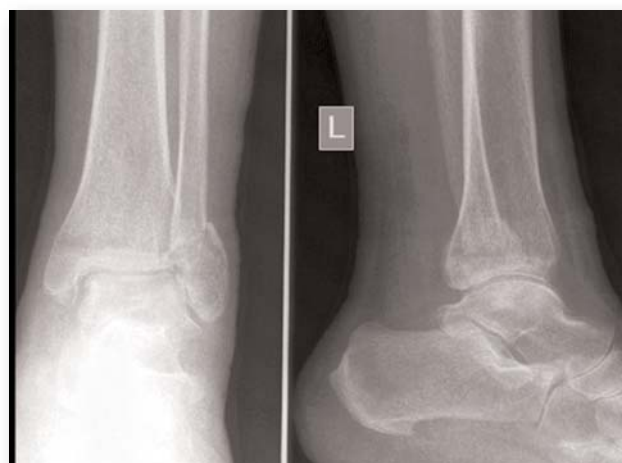Tibijalni maleolus obično se lomi popreko (vodoravno), ređe vertikalno kada se zajedno snjim odlomi i deo epifize.

Fibularni maleolus puca u visini epifizne linije, ili nešto proksimalnije, vodoravno ili koso.

Od jačine traume zavisi kako će se maleolus slomiti.

Prenategnuti ligament može otkinuti samo vrh maleolusa kao nepravilni iver ili ljusku.

Može se slomiti samo jedan maleolus i to na tibiji ili na fibuli (monomaleolarna fraktura), a da pri tome ne dislocira, a da zglob ne luksira (slika 5,6).

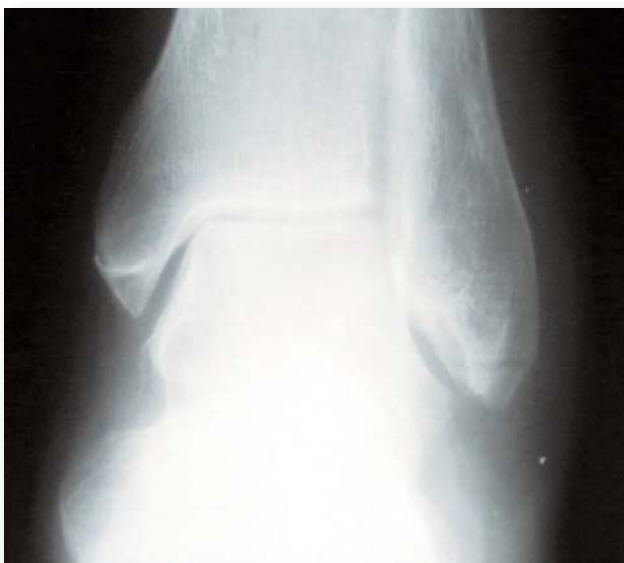

**Slika 5.** Digitalni rendgenogram leve potkolenice sa skočnim zglobom. Stav: ležeći. Projekcija: AP i laterolateralna. Prelom lateralnog maleolusa sa manjom dislokacijom kostnog fragmenta

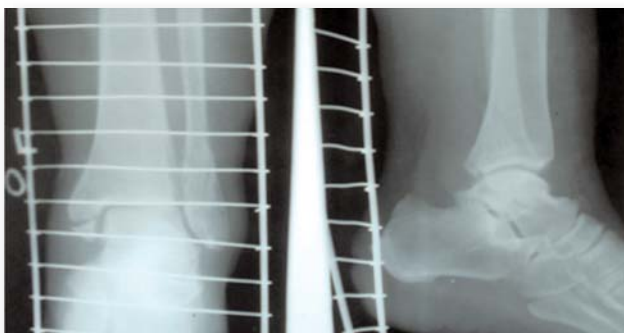
Obično se lome oba maleolusa (bimaleolarna fraktura) uz luksaciju talokruralnog zgloba ili bez nje. Kod trimaleolarne frakture odlimi se maleolus fibule, maleolus tibije i deo zadnjeg ruba zglobne ploče tibije obično s manjim ili većim delom metafize poput trećeg maleolusa. Izuzetno se odlomi deo prednjeg ruba.

Odlomljeni maleolusi mogu sa talusom da luksiraju medijalno, lateralno, nazad ili napred (slika 7,8).

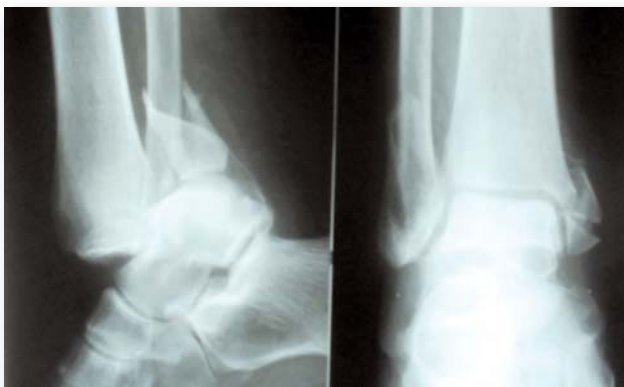



**Slika 6.** Analogni rendgenogram levog skočnog zgloba u AP projekciji. Prekid kontinuiteta lateralnog maleolusa po tipu laceracije. Frakturna pukotina u vrhu lateralnog maleolusa sa poprečnim prekidom kontinuiteta kostnog tkiva



**Slika 7.** Analogni rendgenogram levog potkolenice sa skočnim zglobom. Stav: ležeći. Projekcija: AP i laterolateralna. Bimaleolarni prelom skočnog zgloba. Prekid kontinuiteta medijalnog maleolusa sa lakom dislokacijom distalnog fragmenta. U distalnoj trećini dijafize i metafizi fibule, dve paralelne fisure koje se vizualizuju kao dve paralelne linearne svetline, kosog toka, usmerene lateralno prema medijalno i dole

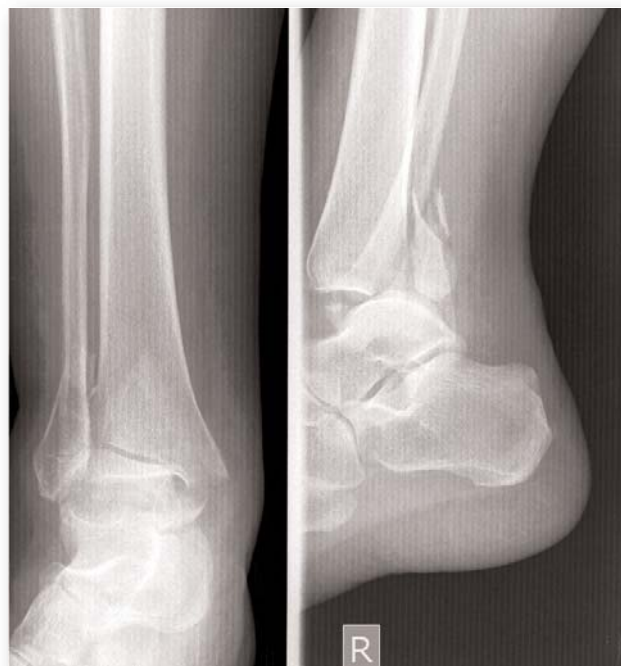

**Slika 8.** Analogni rendgenogram desnog skočnog zgloba u AP i laterolateralnoj projekciji. Bimaleolarni multifragmentalni prelom desnog skočnog zgloba

Kod dece nije retkla distalna epifizioloza tibije. S epifizom se odlomi tanji ili deblji deo susedne metafize, a često se odlomi maleolus fibule, ili poprečno pukne njena distalna metafiza iznad epifizne pukotine. Ovi prelomi zbog povrede epifizne hrskavice dovode do smetnje u razvoju i rastu kostiju potkolenice, koje uzrokuju trajne deformacije u talokruranom zglobu, npr. pes varus.

Prelomi skočnog zgloba mogu biti otvoreni i zatvoreni. Retki su kominutivni prelomi zglobnih okrajaka skočnog zgloba.

Kompresioni prelom gornje površine talusa nije moguće reponirati. Bez obzira da li je ova fraktura samostalna ili je udružena sa drugim frakturama, treba je zaštititi sve do zarastanja, kako bi se sprečila dalja atrofija kosti usled opterećenja (slika 9,10).

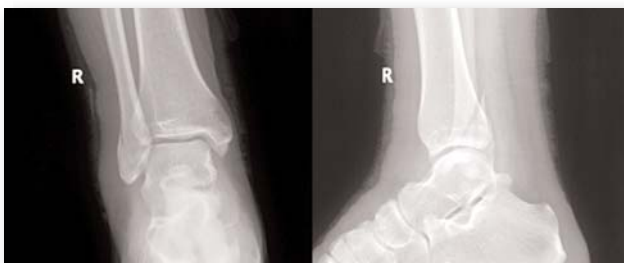

**Slika 9.** Digitalni rendgenogrami desne potkolenice sa skočnim zglobom u AP i laterolateralnoj projekciji. Trimaleolarni prelom desnog skočnog zgloba

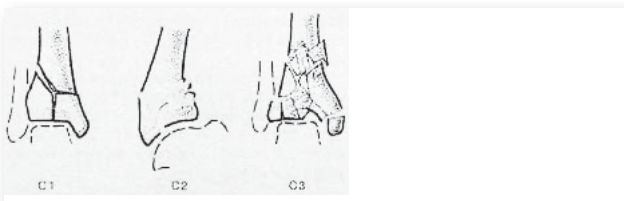
Intraartikularni prelomi distalne tibije nazivaju se pilon prelomi.<sup>20</sup> Pilon prelomi nastaju dejstvom direktne sile, često velikog intenziteta, kada su praćeni oštećenjem mekog tkiva (posebno gradus II, IIIa, IIIb, IIIc). Zato su pilon prelomi tibije mnogo teži za lečenje i ozbiljniji od maleolarnih preloma skočnog zgloba. Postoje brojne klasifikacije i većina njih uzima u obzir



stanje artikularne površine, koja ukazuje na prognozu. Udruženje ortopeda grupiše pilon prelome tibije na C1, C2 i C3 podgrupe. Eksplozivni i intraartikulami pilon prelomi tibije su praćeni brojnim komplikacijama<sup>20</sup> (slika 11).



**Slika 10.** Digitalni rendgenografski snimci desnog skočnog zgloba u AP i laterolateralnoj projekciji. Prekid kontinuiteta maleolusa fibule sa dislokacijom kostnog ragmenta

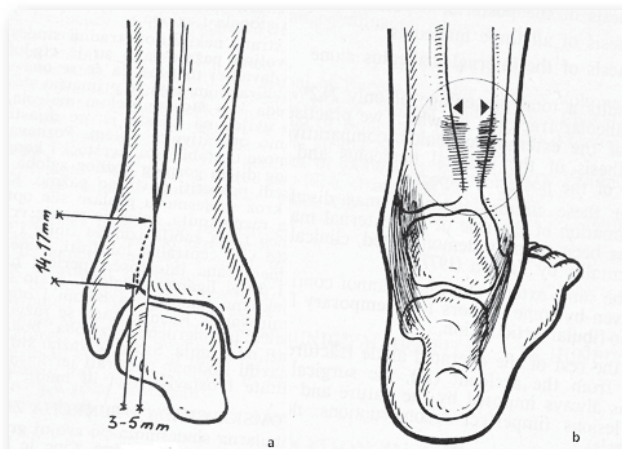


**Slika 11.** Šematski prikaz pilon preloma tibije C1, C2 i C3<sup>20</sup>

Kod povreda skočnog zgloba česta je dijastaza tibiofibularne sindesmoze. Ove povrede su udružene, a javljaju se usled uzajamnog delovanja jakih traumatskih sila i drugih faktora povređenog zgloba. Dijastaza tibiofibularne sindesmoze nastaje kod potpunog prekida oba tibiofibularna ligamenta. Njihova distorzija i laceracija dovodi do prolazne slabosti sindesmoze, ali ne i razmicanja kostiju.<sup>27</sup> Dijastaza tibiofibularne sindesmoze najbolje se vizualizuje na standardnim rendgenogramima skočnog zgloba gde je potkolenica postavljena na rendgen tako da je stopalo pod uglom od 90° u odnosu na potkolenicu i ortogonalno na pacijent ploču. X-zraci padaju na sindesmoznu okomito (pod pravim uglom). Ako je prisutna sindesmoza bez dijastaze pri ovoj projekciji na dobijenim rendgenogramima vizualizuje se preklapanje tibije i fibule u dužini od 1,5-1,7 cm i u širini od 3-5 mm.

Kod dijastaze tibiofibularne sindesmoze obavezno treba načiniti i rendgenogram skočnog zgloba u AP projekciji sa stopalom u adukciji, rotirano prema unutra i plantarno fleksirano. Uslov je da X-zraci padaju i prolaze kroz sindes-

mozu ortogonalno. Tada se dobijaju rendgenogrami sa slikom gde nema preklapanja kostiju, već su tibija i fibula paralelne i nalaze se jedna pored druge. Ako su pri tome još razmaknute jedna od druge onda je sigurno prisutna dijastaza. Kod povrede ovog tipa može se činiti i artrografija tokom koje se vizualizuje ulazak jodnog kontrastnog sredstva u sindesmoznu, dublje od 1,5 cm. Kod dijastaze tibiofibularne sindesmoze od relevantnog značaja je MR skočnog zgloba (slika 12).



**Slika 12.** Šematski prikaz skočnog zgloba kod sindesmoze bez dijastaze (a) i sa dijastazom (b) (27)

### Zaključak

Rendgenološki pregled treba učiniti što pre posle preloma, neophodan je posle kliničkog pregleda ortopeda, a bezuslovan je pre i nakon repozicije. Naše profesionalno iskustvo nam kazuje da je važno razlikovati činjenične informacije koje nam daje rendgenogram skočnog zgloba, pogotovo kod dijastaza tibiofibularne sindesmoze, sa kojim se usklađuje rendgenološki i ortopedski nalaz i sa kojima se brzo i ispravno leći i normalizuje funkcija skočnog zgloba. Od relevantnog značaja je znanje i iskustvo radiologa i ortopeda. Praktično je to aksiom sveukupne dijagnostike i lečenja preloma kostiju skočnog zgloba.

### Literatura

1. Babić RR, Babić MR, Petković V, Živić S, Mitrović D: Prilog poznavanju aseptičkih osteonekroza. Acta Medica Medianae 1999; 3: 61-75.
2. Babić RR Milošević Z, Stanković-Babić G: Web technology in healthinformation system. Acta Facultatis Medicae Naissensis 2012; 29(2):81-87.

3. Babić RR, Mladenović M, Mladenović D, Babić S, Marjanović A, Pavlović D, Anđelković Z, Todorović Z, Srećković V: Kostolom trohanternog masiva – rendgenološko-klinička slika. *Apollinem Medicum et Aesculapium* 2014; 12(4):7-18.
4. Babić RR, Mladenović M, Mladenović D, Kutlešić K, Pavlović D: Rendgenološko-klinička razmatranja fraktura kostiju potkolenice. *Apollinem Medicum et Aesculapium* 2017; 15(2):42-46.
5. Desimir S, Mladenović M, Mladenović M, Lalić I, Kutlešić K, Anđelković Z, Todorović Z, Srećković V, Babić R: Dileme i problemi u lečenju preloma potkolenice. *Apollinem Medicum et Aesculapium* 2017; 15(2):1-6.
6. Ivica Lalić, Mladenović M, Mladenović D: Operativno lečenje visokoenergetskih platotibijalnih depresionih preloma aparatom po Ilizarovu. *Apollinem Medicum et Aesculapium* 2017; 15(2):12-23.
7. Marko D, Mladenović M, Mladenović D, Lalić I, Kutlešić K, Anđelković Z, Todorović Z, Srećković V: Otvoreni prelomi tibije u sklopu politraume. *Apollinem Medicum et Aesculapium* 2017; 15(2):7-11.
8. Vladimir Srećković, Mladenović M, Mladenović D: Osteosinteza preloma potkolenice intramedularnim klinom. *Apollinem Medicum et Aesculapium* 2017; 15(2):37-41.
9. Zoran Anđelković, Mladenović M, Mladenović D, Todorović Z: Unutrašnja fiksacija pločom dijafizarnih preloma potkolenice. *Apollinem Medicum et Aesculapium* 2017; 15(2):24-28.
10. Zoran D, Todorović M, Mladenović D, Kutlešić K, Anđelković Z: Naša iskustva u lečenju preloma distalne tibije korišćenjem LCP ploče - prikaz slučaja. *Apollinem Medicum et Aesculapium* 2017; 15(2):29-32.
11. Katarina Č. Kutlešić, Mladenović M, Mladenović M, Lalić I, Srećković V: Segmentni prelomi tibije lečeni metodom spoljne fiksacije. *Apollinem Medicum et Aesculapium* 2017; 15(2):33-36.
12. Golubović Z.: Lečenje zatvorenih preloma potkolenice. Zadužbina Andrejević, Beograd, 1997.
13. Golubović Z, Mitković M, Pešić M, Stojiljković P, Micić I, Mladenović D, Kostić I, Nikolić D, Lešić A, Bumbaširević M, Begkaš D, Stevanović G, Trenkić S, Đorđević N: Lečenje nestabilnih preloma potkolenice primenom aparata za spoljnu fiksaciju tipa "Mitković". *ACTA FAC. MED. NAISS.* 2002; 19 (3-4), 256-262.
14. Jovanović Z: Lečenje preloma dijafize tibije potkolenim funkcionalnim gipsom. Doktorska disertacija. Beograd. 1990.
15. Milenković Š: Prelomi kuka. "Overprint" – Niš. Niš. 2011.
16. Mitković M: Spoljna fiksacija u traumatologiji. Prosveta. Niš. 1992.
17. Mladenović DM, Micić ID, Karalejić S, Milenković S, Jovanović V, Mladenović DS, Stojiljković PM, Anđelković ZR, Milenković T: Bifokalni prelomi dijafize tibije i njihovo lečenje – naša iskustva. *Apollinem Medicum et Aesculapium* 2013; 11(3):23-29.
18. Mladenović SD, Mladenović DM, Micić DI, Babić RR, Anđelković RZ, Todorović RZ, Srećković MV: Trohanterni prelomi - faktori rizika, biomehanika i metode lečenja, revijalni prikaz. *Apollinem Medicum et Aesculapium* 2014; 12(4):1-6.
19. Petković D, Stojanović Z, Aleksić D: Lečenje nestabilnih preloma potkolenice. *Acta Medica Medianae* 2004; 43(3):81-84.
20. Lešić A, Bumbaširević M, Golubović Z: Intraartikularni prelomi distalne tibije-Pilon prelomi i mogućnosti njihovog lečenja spoljašnjim fiksatorom po Mitkoviću. *ACTA FAC. MED. NAISS.* 2002; 19 (3-4), 185-190.
21. Popović M. Osnovni principi biomehanike stopala i skočnog zgloba. Beograd. 1992.
22. Petković S, Bukurov S: Hirurgija. Medicinska knjiga. Beograd/Zagreb. 1987.
23. Popovski V, Šafkulovski G, Volnarovski K, Stojanov M: Traumatizam talocruralnog zgloba – operativno lečenje. Zbornik radova VII kongresa ortopeda i traumatologa Jugoslavije. Sarajevo. 1978:344-345.
24. Radivojević Ž, Bogdanović V, Marković D: Maleoralni prelomi na našem materijalu. Zbornik radova VII kongresa ortopeda i traumatologa Jugoslavije. Sarajevo. 1978:342-343.
25. Srećković M, Borić Ž, Guberinović S, Jeremić D: Luxacioni prelomi u predelu skočnog zgloba. Zbornik radova VII kongresa ortopeda i traumatologa Jugoslavije. Sarajevo. 1978:341-342.
26. Mikić Ž: Otvoreni prelomi maleolusa. Zbornik radova VII kongresa ortopeda i traumatologa Jugoslavije. Sarajevo. 1978:322-325.
27. Milić D, Šipuš I, Peco M: Povrede tibiofibularne sin-desmoze. Zbornik radova VII kongresa ortopeda i traumatologa Jugoslavije. Sarajevo. 1978:311-314.
28. Milojković M, Đorđević D, Dinić M: Metode rendgenološkog ispitivanja skočnog zgloba. Zbornik radova VII kongresa ortopeda i traumatologa Jugoslavije. Sarajevo. 1978:280-281.
29. Vukotić D: Aktuelni problemi u dijagnostici i terapiji povreda talocruralnog zgloba. Zbornik radova VII kongresa ortopeda i traumatologa Jugoslavije. Sarajevo. 1978:270-273.
30. Smokvina M: Klinička rendgenologija kosti i zglobova. Jugoslovenska akademija znanosti i umjetnosti. Zagreb. 1959.

## BIMALEOLARNI PRELOMI SKOČNOG ZGLOBA, LEČENJE I KOMPLIKACIJE

Marko D. Mladenović<sup>1</sup>, Katarina Kutlešić<sup>1</sup>, Vladimir Jovanović<sup>1</sup>, Rade Babić<sup>2</sup>, Strahinja Babić<sup>4</sup>,  
Vladimir Srećković<sup>3</sup>, Desimir Mladenović<sup>4</sup>, Vladimir Z. Anđelković<sup>4</sup>, Zoran Anđelković<sup>5</sup>

<sup>1</sup> Ortopedsko traumatološka klinika, Klinički centar Niš

<sup>2</sup> Institut za radiologiju, Klinički centar Niš

<sup>3</sup> Ortopedsko traumatološko odeljenje, Opšta bolnica Valjevo

<sup>4</sup> Medicinski fakultet, Univerzitet u Nišu

<sup>5</sup> Ortopedsko traumatološko odeljenje, Opšta bolnica Leskovac

### SAŽETAK

Uvod: prelomi skočnog zgloba su česti, na trećem mestu po učestalosti. Prelomi nastaju rotacijom potkoljenice, tj. talusa u zglobnoj viljušci sa fiksiranim stopalom na tlu u poziciji supinacije ili pronacije. Kod bimalleolarnih preloma lako otkrivamo prelome maleolusa, a rupturu ligamenata teško – potrebno je prepoznavanje tipa preloma jer svaki tip ima svoja obeležja i tipična oštećenja ligamenata, a potrebna su i dodatna stres radiološka ispitivanja.

Materijal i metode: retrospektivno prikazujemo grupu od 32 pacijenta koji su imali bimalleolarni prelom skočnog zgloba i operisani su u Klinici za ortopediju i traumatologiju u Nišu u periodu od januara 2014. do decembra 2016. godine. Sve prelome skočnog zgloba klasifikovali smo po Lauge-Hansen sistemu, sa posebnim osvrtom na rupturu ligamenata i njihovo prepoznavanje. Rezultate lečenja smo procenjivali prema Olerud-Molander klasifikaciji. Praćeni su subjektivni i objektivni znaci.

Rezultati: prikazana je serija od 32 operisana pacijenta. Bilo je 18 (56,2%) žena i 14 (43,8%) muškaraca, od 18 do 70 godina, (prosek 49,6). Etiološki razlozi preloma su: pad na istom nivou - sport, klizanje 17 (53,1%) pacijenta, pad sa visine 9 (28,1%) i saobraćajni udes 6 (18,8%).

Prema Lauge-Hansen klasifikaciji bilo je 23 (71,3%) pacijenata sa prelomom tipa SER, 6 (18,8%) tipa PER i 3 (9,4%) tipa PA.

Rezultate smo ocenili prema Olerud-Molander skoru. Bilo je odličnih rezultata (91% - 100%) kod 19 (59,4%) bolesnika, dobrih (61% - 90%) kod 10 (31,3%) i loših (0% - 30%) kod 3 (9,3%).

Cilj rada je da ukažemo na učestalost bimalleolarnih preloma sa osvrtom na rupturu lig. deltoideusa, način dijagnosticiranja i lečenja, a u nameri da su posledice manje.

Gljučne reči: bimalleolarni prelomi, lig. deltoideus, osteosinteza, posttraumatski artritis.

### SUMMARY

Introduction: Fractures of the ankle joint are common, in third place in frequency. Fractures occur by rotation of the lower leg, ie. talus in articulated fork with fixed foot on ground in position of supination or pronation. In bimalleolar fractures, it is easy to detect maleolus fractures, and ligament ruptures are difficult - it is necessary to identify the type of fracture because each type has its own characteristics and typical ligament damage, and additional radiological testing for stress is also required.

Material and methods: we retrospectively present a group of 32 patients who had a bimalleolar ankle fracture and were operated at the Clinic for Orthopedics and Traumatology in Niš between January 2014 and December 2016. All ankle fractures were classified according to the Lauge-Hansen system, with special reference to ligament rupture and their recognition. We evaluated the treatment results according to the Olerud-Molander classification. Subjective and objective cues were followed.

Results: A series of 32 operated patients were presented. There were 18 (56.2%) women and 14 (43.8%) men, 18 to 70 years old (average 49.6). The etiologic reasons for the fractures are: a fall at the same level - sports, skating 17 (53.1%) patients, a fall from a height 9 (28.1%) and a traffic accident 6 (18.8%).

According to the Lauge-Hansen classification, there were 23 (71.3%) patients with a SER-type fracture, 6 (18.8%) of the PER type, and 3 (9.4%) of the PA type.

We evaluated the results according to the Olerud-Molander score. There were excellent results (91% - 100%) in 19 (59.4%) patients, good (61% - 90%) in 10 (31,3%) and poor (0% - 30%) in 3 (9,3%).

The aim of this paper is to point out the incidence of bimalleolar fractures with reference to deltoideus ligament rupture, a way of diagnosing and treating, with the intention of reducing the consequences.

Keywords: bimalleolar fractures, lig. deltoideus, osteosynthesis, post-traumatic arthritis.

## UVOD

Prelomi skočnog zgloba relativno su česti, incidenca pojavljivanja je 187 preloma na 100.000 (1:800) stanovnika godišnje<sup>1</sup>, tj. 3,92% u odnosu na sve prelome tela.<sup>2</sup> Skočni zglob je noseći zglob čovečjeg tela čija stabilnost i fleksibilnost imaju veliku ulogu u kretanju. Prelomi skočnog zgloba su na trećem mestu po učestalosti, posle preloma zgloba kuka i ručnog zgloba.

Court-Brown et al.<sup>3</sup> navode da 70% preloma skočnog zgloba čine solo prelomi maleolusa (predominira lateralni maleolus), 23% su bimalleolarni (često medijalni i lateralni) i 7% su trimaleolarni. Incidenca preloma skočnog zgloba rapidno raste u staroj populaciji.<sup>4</sup>

Skočni zglob je koštano ligamentarni prsten. Stabilnost mu zavisi od integriteta maleolusa i ligamenata. Ako prsten pukne na jednom mestu (nastaje unimaleolarni prelom), prsten je stabilan, ali ako pukne na dva ili više mesta, postaje nestabilan.<sup>5</sup> Ovo upućuje na zaključak da su trimaleolarni prelomi najteži, bimalleolarni imaju bolju prognozu, a prelomi jednog maleolusa imaju male posledice i mogu se lečiti konzervativno.

Skočni zglob grade tibija, fibula i trohlea talusa koja je smeštena u zglobnu viljušku kojoj intaktna sindesmoza daje elastičnost i mogućnost širenja. Medijalni stub skočnog zgloba grade medijalni maleolus i ligamentum deltoideus koji ima površni (limitira abdukciju talusa) i duboki sloj (limitira spoljašnju rotaciju talusa).<sup>6</sup> Lateralni stub grade lateralni maleolus, tj. donji deo fibule, tibiofibularna sindesmoza i lateralni ligament. Važnu ulogu u biomehanici i stabilnosti skočnog zgloba ima sindesmoza – ima anterior i posterior tibiofibularis ligament (AITFL i PITFL) i inerosealni transverzalni ligament (ITL). Zadnju stabilnost skočnog zgloba i talusa pruža zadnji maleolus na kome se pripajaju PITFL i ITL. I anterior tibiofibularis ligament (AITFL) učestvuje u stabilnosti sindesmoze i skočnog zgloba, često se povređuje kao prvi ligament koji prima silu rotacije potkolenice na fiksirano stopalo – njegovo čupanje sa prednje strane tibije je Tillaux-Chaput avulzija<sup>7</sup>, a čupanje sa fibule je Wagstaffe avulzija.<sup>8</sup>

Prepoznavanje koštanih povreda (klinički i radiološki) i njihov tretman nije teško, ali oštećenja mekih tkiva i ligamenata teško se identifikuju. U prepoznavanju ovih povreda može nam pomoći Rtg snimak i CT na kojima pratimo nivo i oblik preloma fibule. Na osnovu mehanizma i klasifikacije preloma koju je dao Lauge-Hansen (1950) može se odrediti tip preloma, a znajući vrstu i obim povreda kod svakog tipa, donosi se zaključak koji su ligamenti povređeni. Prema ovoj klasifikaciji<sup>9</sup> postoje 4 bazna tipa preloma skočnog zgloba, prva reč opisuje poziciju stopala, a druga pokrete talusa u odnosu na ekstremitet:

- Supinatio external rotacija (SER) – prepoznaje se po niskoj i kosoj frakturi fibule, od ligamenata povređeni su: lig. deltoideus, AITFL i PITFL.
- Supinatio addukcioni prelom (SA) – postoji poprečni prelom fibule ispod sindesmoze, nema povreda ligamenata, ali lomi se i medijalni maleolus.
- Pronatio external rotacija (PER) – postoji spiralni prelom fibule iznad sindesmoze i lezije lig. deltoideus i PITFL.
- Pronatio abdukcioni (PA) tip – postoji kominutivni prelom fibule iznad sindesmoze i lezija lig. deltoideus i AITFL.

Analizirajući sve bazne tipove povreda skočnog zgloba nameće se zaključak da sa prelomima maleolusa nastaju i povrede ligamenata (najčešće lig. deltoideus i sindesmoza). Pošto su ligamenti stub stabilnosti skočnog zgloba i daju mu elastičnost, moraju se prepoznati njihova oštećenja i hirurški zbrinuti.

Najčešće povrede skočnog zgloba dešavaju se kada je stopalo fiksirano na zemlji u supinaciji (u 70% slučajeva) ili pronaciji (u 30% slučajeva), a na njega deluje sila spoljašnje rotacije, addukcije ili abdukcije.<sup>10</sup>

Prema očuvanosti kožnog omotača bimalleolarne prelome delimo na otvorene i zatvorene. Povrede mekog tkiva kod zatvorenih preloma klasiramo prema Tschern-Oestern klasifikaciji.<sup>11</sup> Kod otvorenih preloma skočnog zgloba, incidenca im je 2%<sup>3</sup>, koristi se klasifikacija po Gustilo.<sup>12</sup>



## CILJ RADA

Cilj rada je da ukažemo na učestalost bimalleolarnih preloma sa osvrtom na rupturu lig. deltoideusa, način dijagnosticiranja i lečenja, a u nameri da su posledice manje.

## MATERIJAL I METODE

Retrospektivno prikazujemo grupu od 32 pacijenta koji su imali bimalleolarni prelom skočnog zgloba i operisani su u Kliniku za ortopediju i traumatologiju u Nišu u periodu od januara 2014. do decembra 2016. godine. Urađen je operativni tretman na maleolusima i ligamentima, a minimalno vreme praćenja je 18 meseci.

Kriterijumi za uključivanje povređenih u ovu studiju su:

- 1) definitivna dijagnoza bimalleolarnog preloma skočnog zgloba bazirana na kliničkom i radiološkom nalazu,
- 2) starost pacijenata od 18 do 70 godina,
- 3) operativno lečeni pacijenti,
- 4) kompletno kliničko praćenje na 3, 6, 12 i 18 meseci.

Kriterijumi za isključivanje povređenih su:

- 1) otvoreni bimalleolarni prelomi,
- 2) konzervativno lečeni pacijenti,
- 3) komorbiditet – diabetes mellitus, vaskulopatije, patološke frakture.

Sve prelome skočnog zgloba klasifikovali smo po Lauge-Hansen sistemu<sup>9</sup>, on bazira na mehanizmu povrede (slika 1).

Za nivo rupturu lig. deltoideusa, određujemo je intraoperativno, koristili smo Hintermann klasifikaciju:<sup>13</sup>

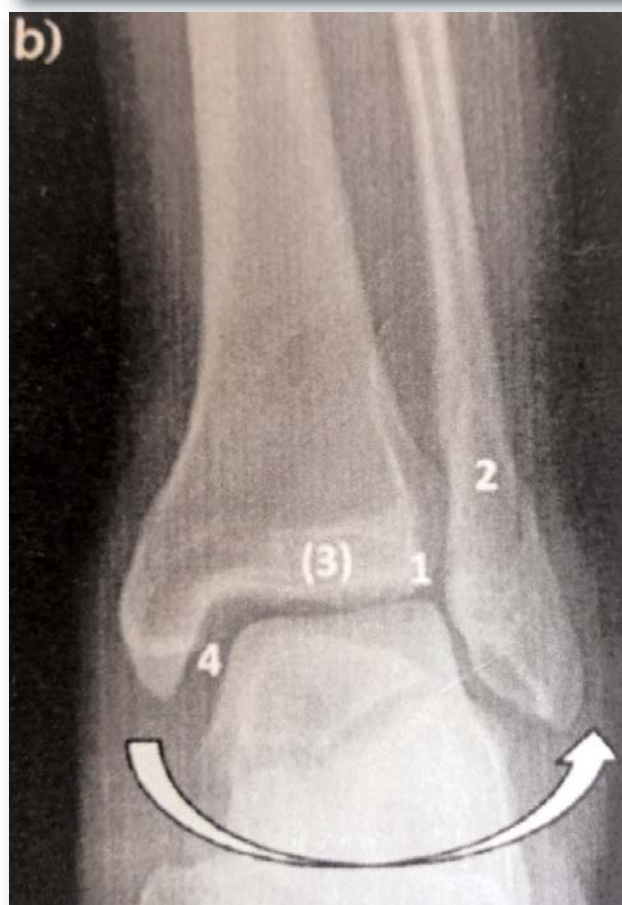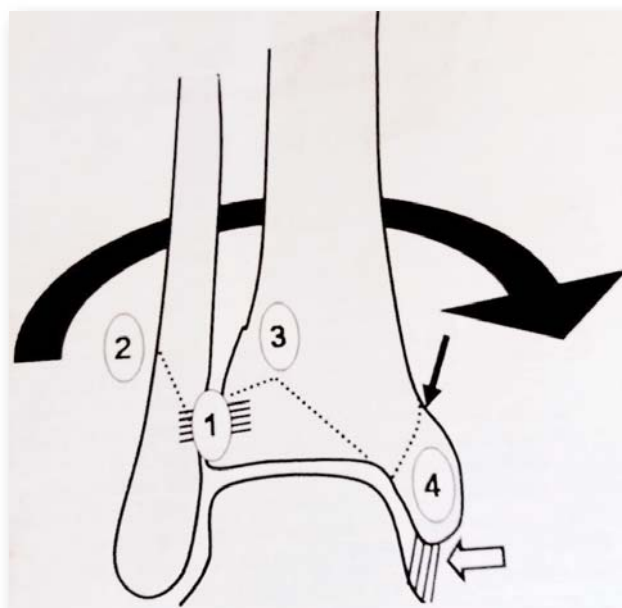
Tip I - ruptura proksimalne insercije (sreće se u 72% slučajeva),

Tip II – ruptura srednjeg dela ligamenta (sreće se u 9% slučajeva),

Tip III – ruptura distalne insercije (sreće se u 19% slučajeva).

Veličinu fragmenta zadnjeg maleolusa određivali smo na LL radiološkom snimku. Dobija se deljenjem dužine distalne artikularne površine tibije sa dužinom fragmenta – to je distanca

od linije preloma do zadnjeg ruba tibije, izraženo u %.



**Slika 1.** Supinaciono-eksterno-rotacioni (SER) mehanizam povređivanja skočnog zgloba - inicijalno puca anterior tibiofibularni ligament (1), a potom nastaje kosa fraktura fibule (2). Progresija sile izaziva rotaciju talusa i prelom zadnjeg ruba tibije, tj. nastaje prelom zadnjeg maleolusa (3) i u IV fazi nastaje prelom medijalnog maleolusa i/ili ruptura lig. deltoideusa (4)

Vertikalnu dislokaciju merimo na LL snimku, to je visina stepenika zadnjeg ruba tibije, izraženo u mm.<sup>14</sup> Ukoliko fragment zauzima više od 25% od plafona tibije i postoji dislokacija više od 2mm, onda je prisutna nestabilnost skočnog zgloba sa udruženom povredom sindesmoze i perzistentne zadnje subluksacije talusa – tada postoji apsolutna indikacija za operaciju.<sup>14,15</sup>

Haraguchi et al.<sup>16</sup> su dali klasifikaciju preloma zadnjeg maleolusa, postoje tri tipa:

I tip – zadnje spoljašnja kosa linija preloma, fragment je klinast i obuhvata zadnje spoljašnji deo plafona tibije, odgovarajući hirurški pristup je posterolateralni,

II tip – transverzalno unutrašnji prelom, frakturna linija obuhvata tibial notch (udubljenje za fibulu) pa sve do medijalnog maleolusa i obično postoje dva fragmenta, odgovarajući hirurški pristup je medijalni ili produženi medijalni, a sa ciljem da se fiksira samo medijalni fragment koji je uvek veći,

III tip – mali ljustasti prelom, zahvata zadnju ivicu tibije u vidu ljuste, ovaj tip preloma ne zahteva hiruršku intervenciju.

U cilju procene stabilnosti preloma, pozicije fragmenata i stanja ligamenata, pre operacije smo radili Rtg snimke i retko kada CT. Uspešnost lečenja i kvalitet repozicije i fiksacije treba proveriti posle operacije, uraditi Rtg snimke i CT. Na njima se određuju tri parametra koji govore o statusu skočnog zgloba u momentu povredivanja kao i o kvalitetu postoperativne repozicije:

1. Tibiofibularni prazan prostor (Tibiofibular Clear Space – TCS), to je horizontalna distanca od lateralne ivice zadnjeg maleolusa tibije do medijalne ivice fibule, normalna vrednost je < 6mm.
2. Tibiofibularno preklapanje (Tibiofibular Overlap – TFO), horizontalna distanca između medijalne ivice fibule i lateralne ivice anterior tibial prominence, normalna vrednost je > 6mm.
3. Medijalan prazan prostor (Medial Clear Space – MCS), distanca između lateralnog as-

pekta medijalnog maleolusa i medijalne strane talusa, normalna vrednost je < 5mm.

Ako ovi parametri odstupaju od normalnih vrednosti postoji narušena stabilnost skočnog zgloba (prelomi maleolusa i povreda lig. deltoideus i tibiofibularne sindesmoze) pa treba uraditi repoziciju fragmenata, osteosintezu i suture ligamenata. Ako ovi parametri odstupaju od normalnih vrednosti posle operacije, repozicija i stabilizacija preloma je loša i upućuju na postoperativnu nestabilnost skočnog zgloba – treba uraditi reintervenciju.<sup>17,18</sup>

Za repoziciju i fiksaciju maleolusa koristili smo lateralni i medijalni pristup, a kod udruženog preloma lateralnog i posteriornog maleolusa koristili smo posteriorni pristup fibuli. Tako smo radili sintezu fibule pločom i sintezu posteriornog maleolusa šrafom u postero-anteriornom pravcu. Ako je prelom zadnjeg maleolusa tip II po Haraguchi klasifikaciji, za njegovu sintezu koristili smo produženi medijalni pristup koji nam je koristio i za suturu lig. deltoideusa. Stabilnost tibiofibularne sindesmoze određujemo klinički i operativno – tada se izvodi test kuke, instrumentom povlačimo fibulu upolje. Ne postoji hirurški prihvaćen konsenzus za njen optimalni metod stabilizacije: kratak ili dugi šraf kroz tri ili četiri korteksa, šraf u sklopu ploče ili samostalno, kada izvaditi fiksacioni materijal, a koristi se i fleksibilna omča. Mi smo postavljali transfiksacioni šraf samostalno, ili u sklopu ploče kojom fiksiramo fibulu.

Posle operacije postavljali smo potkolenu gipsanu longetu za period od 4 do 6 nedelja, a posle 6 nedelja dozvoljen je hod sa štakama i osloncem na operisanu nogu sa postupnim povećanjem opterećenja.

Rezultate lečenja smo procenjivali prema Olerud-Molander klasifikaciji<sup>19</sup>, praćeni su subjektivni i objektivni znaci.

Posttraumatski artritis (PTA) određivali smo na Rtg snimcima u toku praćenja pacijenata, a prema sledećem skor:

0 – normalan zglob,

1 – osteofiti bez suženja zglobnog prostora,

- 2 – suženje zglobnog prostora sa ili bez osteofita,
- 3 – nestajanje i deformacija zglobnog prostora.<sup>20</sup>

## REZULTATI

Prikazana je serija od 32 operisana pacijenta. Bilo je 18 (56,2%) žena i 14 (43,8%) muškaraca, od 18 do 70 godina, (prosek 49,6). Etiološki razlozi preloma su: pad na istom nivou - sport, klizanje 17 (53,1%) pacijenata, pad sa visine 9 (28,1%) i saobraćajni udes 6 (18,8%).

Prema Lauge Hansen klasifikaciji bilo je 23 (71,3%) pacijenata sa prelomom tipa SER, 6 (18,8%) tipa PER i 3 (9,4%) tipa PA.

Vreme proteklo od povrede do operacije, u proseku je 2,4 dana (1-7 dana).

Na lateralnom stubu skočnog zgloba registrovane su sledeće povrede: prelom fibule je registrovan kod svih, bilo je 23 (71,3%) pacijenta sa povredom tibiofibularne sindesmoze i 4 (12,5%) pacijenta sa povredom maleolus posterior, a bez povrede medijalnog maleola.

Medijalni stub skočnog zgloba povređen je kod svih, od toga kod 28 (87,5%) pacijenata je izlomljen medijalni maleolus - u 4 slučaja postojala je fractura lateralnog i posteriornog maleolusa. Povredu deltoidnog ligamente smo registrovali kod 21 (65,6%) pacijenta. Prema klasifikaciji Hintermanna bilo je 15 (71,4%) pacijenata sa rupturom proksimalne insercije ligamenta (tip I), 2 (9,5%) sa rupturom srednjeg dela (tip II) i 4 (19,1%) sa rupturom distalne insercije (tip III). Kod svih je urađena sutura ligamenta po metodi kraj sa krajem, 2-3 šava sa ciljem stabilne fiksacije. Kod slučajeva gde su rupturi udružene sa prelomom medijalnog maleolusa urađena je repozicija i fiksacija fragmenta.

Kod 4 (12,5%) pacijenta sa prelomom zadnjeg maleolusa, fragment je bio veći od 25% tibijalnog plafona i dislociran za više od 2mm. Kod tri pacijenta urađena je otvorena redukcija i

fiksacija fragmenta šrafom koji je postavljen od pozadi prema napred, fiksacija je urađena posteriornim pristupom za fibulu kako bi ostvarili i njenu osteosintezu. Kod jednog pacijenta (tip II preloma zadnjeg maleolusa), fiksacija je urađena proširenim medijalnim pristupom, a preko ovog pristupa urađena je i sutura lig. deltoideusa.

Tibiofibularna sindesmoza fiksirana je transfiksacionim šrafom kroz tri korteksa kod 19 (57,9%) pacijenata. Šraf je postavljen 2cm iznad skočnog zgloba i pod uglom od 300 u odnosu na horizontalnu liniju zglobne pukotine. U 8 (42,1%) slučajeva šraf je solo postavljen, a u 11 (57,9%) slučajeva u sklopu ploče kojom smo fiksirali fibulu. Kod 4 pacijenta koji su imali prelom lateralnog i posteriornog maleolusa, sindesmoza nije stabilisana šrafom, urađena je samo redukcija i osteosinteza maleolusa.

Medijalni prazan prostor (MCS) na postoperativnim, kontrolnim Rtg snimcima, imao je normalnu vrednost (distanca < 5mm) kod 25 (78,1%) pacijenata, a veću vrednost od 5mm smo registrovali kod 7 (21,9%) pacijenata – to je pokazatelj loše redukcije i osteosinteze. Kod 3 pacijenta urađena je reosteosinteza, a ostali pacijenti to nisu prihvatili.

Postoperativno, pojavila se površna infekcija rane kod 5 (15,6%) bolesnika – tretirani su antibiotikom, parenteralno za 4 dana, i postoperativni tromboflebitis kod 3 (9,3%) bolesnika – lečeni su niskomolekularnim Heparinom. Nije bilo preloma šrafova i svi prelomi su zarasli do tri meseca.

Posle prosečnog praćenja od 16 meseci (od 12 do 18 meseca) ocenili smo rezultate prema Olerud-Molander skoru. Bilo je odličnih rezultata (91-100%) kod 19 (59,4%) bolesnika, dobrih (61-90%) kod 10 (31,3%) i loših (0%-30%) kod 3 (9,3%).

Posttraumatski artritis (PTA) procenjivan je posle godinu dana od operacije i dobili smo sledeće rezultate: stepen 0 kod 15 (46,8%) pacijenata, stepen 1 kod 13 (40,6%) i stepen 2 kod 4 (12,6%) pacijenta – ukupno, 17 (53,2%) pacijenata imalo je PTA.



## DISKUSIJA

Prelomi skočnog zgloba su veoma česti, po učestalosti, nalaze se iza preloma ručnog zgloba i kuka. Kod bimaleolarnih preloma, skočni zglob pretrpi ozbiljne povrede koštanog tkiva i oštećenja ligamenata koji su stub stabilnosti – zato su ovi prelomi nestabilni. U tim uslovima nastaje dislokacija polomljenih maleolusa, širenje zglobne viljuške i tada nastaje nestabilnost talusa i njegova dislokacija, najčešće lateralno. Pomeranje talusa za 1mm i spoljašnja rotacija fibule od 30 dovode do opadanja tibiotalnog kontakta za 40%.<sup>21,22</sup> Nastaje inkongruencija zgloba, a pad kontaktne površine izaziva porast pritiska po jedinici merenja. Nastaje veliki stres koji oštećuje zglobnu hrskavicu, a to je odlučujući faktor u patogenezi PTA.

Dominiraju SER tip prelomi po Lauge-Hansen klasifikaciji, okvirno 40-75% od svih preloma skočnog zgloba.<sup>23</sup> Po tom obrascu trauma nastaje kada je stopalo fiksirano na podlozi u supinaciji, a potkolenica, tj. talus rotira eksterno. Dejstvo sile traume počinje na lateralnom stubu skočnog zgloba i oštećuje AITFL, u drugoj fazi nastaje kosi prelom distalne fibule, sila preloma progredira prema pozadi (oštećuje PITFL ili maleolus posterior) pa u IV fazi ide prema medijalnom stubu kada nastaje prelom medijalnog maleolusa i/ili lig. deltoideusa.

Na osnovu kliničkih znakova ne može se odrediti stabilnost preloma, a od toga zavisi metod lečenja – stabilni prelomi se leče konzervativno, a nestabilni se operišu. Za utvrđivanje punog obima i tipa povrede koriste se stres radiografije i rotacioni stres test<sup>24-26</sup>, i samo tako mogu se razlikovati stabilni od nestabilnih preloma. Najvažniji znak za određivanje stabilnosti skočnog zgloba je MCS, njegovo uvećanje iznad 5mm ukazuje na nestabilnost preloma.<sup>27</sup> Drugi znak nestabilnosti preloma i siguran znak za operativno lečenje je displasman fibularnih fragmenata za 2mm i više.<sup>28</sup>

U pogledu povreda i načina lečenja medijalnog stuba skočnog zgloba postoje mnoge dileme. Prelom medijalnog maleolusa radiološki je vidljiv. Rupture lig. deltoidea su veoma česte, a

kako je ovaj ligament ključ stabilnosti to je neophodna prava dijagnoza i celishodno lečenje. Artroskopske studije ukazuju da je incidenca ruptura 39,6%<sup>29</sup>, a nalazi MR ukazuju na incidencu do 53, 3%.<sup>30</sup> Rupture celog ligamenta, avulzije sa insercija i ruptura površnog i/ili dubogog sloja mogu biti samostalne ili udružene sa prelomom medijalnog maleolusa.

Deltoidni ligament je kompleksna ligamentarna struktura koja se proteže od medijalnog maleolusa do navikularne kosti, talusa i kalkaneusa i igra ulogu limitatora prednje i zadnje translacije talusa kao i njegove abdukcije. Iz tih razloga reparacija ligamenta je neophodna. Mnogi autori navode neophodnost suture ligamenta, posebno kada lateralna strana (prelom fibule i ruptura sindesmoze) nije adekvatno stabilizovana.<sup>31,32</sup> Drugi smatraju da lig. deltoideus ne treba operisati kada se uradi anatomska repozicija i stabilna fiksacija leteralnog stuba zgloba.<sup>33,34</sup> Park et al.<sup>35</sup> predlažu stres radiografiju u toku operacije, ako je MCS > 5mm treba uraditi suturu ligamenta. Stabilnost i rezultat lečenja zavise od vrste povreda medijalnog stuba – ako postoji prelom medijalnog maleolusa i intaktan lig. deltoideus krajnji rezultat lečenja je gori no kada postoji ruptura ligamenta sa očuvanim maleolusom.<sup>36</sup> Ovo je posledica povređivanja intraartikularne hrskavice u regiji medijalnog maleolusa i medijalne strane trohleje talusa. Ne anatomsko saniranje lig. deltoideusa izaziva bol sa medijalne strane i instabilnost skočnog zgloba koja se sa vremenom ogleda u progresivni valgus deformitet i ravno stopalo. Ako je ligament nezbrinut, može doći do lateralnog pomeranja talusa do 3,7mm što je preduslov nestabilnosti i kasne pojave osteoartritisa.<sup>37</sup> Svi prelomi skočnog zgloba su intraartikularni, samim tim dolazi do povrede artikularnih površina, disrupcije osteohondralnog sloja, displasmana zglobnih površina i prisustva krvi i koštanog sadržaja u zglobu.<sup>38</sup>

Cilj hirurške intervencije kod bimaleolarnih preloma je postići artikularnu kongruenciju, postići stabilnost i obnoviti funkciju skočnog zgloba.



ba. Iz ovih razloga, imperativ je postići anatomsku redukciju i obezbediti glatku i ravnu površinu hrskavice. Anatomaska redukcija artikularnih površina je esencijalni faktor dobrog ishoda lečenja nestabilnih preloma.<sup>39</sup>

U sklopu bimaleolarnih preloma skočnog zgloba postoji mogućnost preloma lateralnog i posteriornog maleolusa, a medijalni je intaktan, sa medijalne strane dolazi do rupture lig. deltoideusa. U takvim slučajevima povrede lateralnog stuba (fibula i distalni tibiofibularni zglob, tj. sindesmoza) su udružene sa povredom zadnjeg maleolusa. Odnos i povezanost zadnjeg maleolusa i tibiofibularne sindesmoze je veoma važan zbog PITFL i ITL. Ovi ligamenti se pripajaju na fibuli i zadnjem maleolusu i veoma su važne strukture distalnog tibiofibularnog zgloba jer pružaju stabilnost lateralnoj strani skočnog zgloba, tj. lateralnom delu talusa i fibuli. Ako je PITFL očuvan i uradi se otvorena repozicija i fiksacija zadnjeg maleolusa, stabilnost sindesmoze je veća od stabilnosti kada se uradi transsindezmalna fiksacija. PITFL kompleks je jezgro stabilnosti tibiofibularne sindesmoze. Prelom zadnjeg maleolusa menja stabilnost sindesmoze jer nastaje povređivanje i gubitak funkcije PITFL.<sup>40</sup> Rigidna fiksacija fibule i redukcija i fiksacija zadnjeg maleolusa mogu restaurirati ligamentarnu tenziju PITFL adekvatno i stabilisati sindesmozu bez transsindezmalne fiksacije. Gardner et al.<sup>41</sup> utvrdili su na kadaverima da je posle repozicije i stabilizacije zadnjeg maleolusa postignuta stabilnost distalnog tibiofibularnog zgloba 70%, a posle transsindezmalne fiksacije 40%.

Česta kasna komplikacija kod bimaleolarnih preloma je posttraumatski artritis (PTA). Okidač za njegov nastanak su promene artikularnih površina izazvane traumom na distalnoj tibiji i talusu.<sup>42</sup> Rizični faktori za nastanak PTA su: rezidualni artikularni deplasman, nestabilnost ili subluksacija zgloba izazvana povredom, oštećenje artikularnih površina u vreme nastanka povrede.<sup>43</sup> Boist and Dust<sup>44</sup> u svojoj seriji imali su PTA gradus 2 i 3 u 67% slučajeva, i rezultati prikazani u našoj seriji bolesnika su slični.

## LITERATURA

- Daly PJ, Fitzgerald RH Jr, Melton LJ, Ilstrup DM. Epidemiology of ankle fractures in Rochester, Minnesota. *Acta Orthop Scand* 1987;58:539–44.
- Salai M, Dudkiewicz I, Novikov I, Amit Y, Chechick A. The epidemic of ankle fractures in the elderly—is surgical treatment warranted? *Arch Orthop Trauma Surg.* 2000;120(9):511–513.
- Court-Brown CM, McBirnie J, Wilson G. Adult ankle fractures—an increasing problem? *Acta Orthop Scand.* 1998;69(1):43–47.
- Hai-lin XU, Li-min LIU, Bao-guo JIANG, et al. Multicenter follow-up study of ankle fracture surgery. *Chinese Medical Journal.* 2012;125(4):574–578.
- Vasileios Lampridis, Nikolaos Gougoulas, and Anthony Sakellario. Stability in ankle fractures. Diagnosis and treatment. *EFORT Open Rev.* 2018 May; 3(5): 294–303.
- Lotscher P, Lang TH, Zwicky L, Hintermann B, Knupp M. Osteoligamentous injuries of the medial ankle joint. *Eur J Trauma Emerg Surg.* 2015 Dec, 41(6):615–21.
- Park JW, Kim SK, Hong JS, Park JH. Anterior tibiofibular ligament avulsion fracture in weber type B lateral malleolar fracture. *The Journal of trauma.* 2002;52:655–659.
- Dias LS, Giegerich CR. Fractures of the distal tibial epiphysis in adolescence. *J Bone Joint Surg Am.* 1983;65:438–444.
- Lauge Hansen N. Ligamentous ankle fractures. Diagnosis and treatment. *Acta Chir Scand* 1949; 97: 544 – 50.
- Xing W1, Wang Y1, Sun L1, Wang L2, Kong Z1, Zhang C1, Zhang Z1. Ankle joint dislocation treating dislocated trimalleolar fractures accompanied with the complex posterior malleolus fracture without separation of the tibiofibular syndesmosis. *Medicine (Baltimore).* 2018 Sep;97(37):e12079.
- Tscherne H, Oestern HJ. Die Klassifizierung des Weichteilschadens bei offenen und geschlossenen Frakturen. *Unfallheilkunde.* 1982;85:111–115.
- Gustilo RB, Mendoza RM, Williams DN. Problems in the management of type III (severe) open fractures: a new classification of type III open fractures. *The Journal of trauma.* 1984;24:742–746.
- Hintermann B. Medial ankle instability. *Foot Ankle Clin,* 2003, 8: 723– 738.
- Naoki H, Hiroki H, Hidekazu T, Fumio K. Pathoanatomy of posterior malleolar fractures of ankle. *J Bone Joint Surg Am.* 2006;88:1085–1092.
- Duan X1, Kadakia AR2. Operative Treatment of Posterior Malleolar Fractures. *Open Orthop J.* 2017 Jul 31;11:732–742.
- Haraguchi N, Haruyama H, Toga H, Kato F. Pathoanatomy of posterior malleolar fractures of the ankle. *J Bone Joint Surg [Am]* 2006;88-A:1085–1092.
- Burns WC, 2nd, Prakash K, Adelaar R, Beaudoin A, Krause W. Tibiotalar joint dynamics: indications for the syndesmotic screw—a cadaver study. *Foot Ankle.* 1993;14:153–158.

18. Harper MC. An anatomic and radiographic investigation of the tibiofibular clear space. *Foot Ankle.* 1993;14:455–458
19. Olerud C, Molander H. A scoring scale for symptom evaluation after ankle fracture. *Arch Orthop Trauma Surg* 1984;103:190-4.
20. Domsic RT, Saltzman CL. Ankle osteoarthritis scale. *Foot Ankle Int* 1998;19:466–71.
21. Ramsey PL, Hamilton W. Changes in tibiotalar area of contact caused by lateral talar shift. *J. Bone Joint Surg. Am.* 1976;58:356–357.
22. Lloyd J, Elsayed S, Hariharan K, Tanaka H. Revisiting the concept of talar shift in ankle fractures. *Foot Ankle Int.* 2006;27:793–796.
23. Fukuyama JM1, Pires RES2, Labronici PJ3, Hungria JOS4, Decusati RL5. Bimalleolar ankle fracture: a simple fracture? *Acta Ortop Bras.* 2017 Jan-Feb; 25 (1):48-51.
24. Egol K, Amirtharajah M, Tejwani NC, Capla EL, Koval KJ. Ankle stress test for predicting the need for surgical fixation of isolated fibular fractures. *J Bone Joint Surg Am.* 2004;86:2393–2398.
25. Gill JB, Risko T, Raducan V, Grimes JS, Schutt RC. , Jr Comparison of manual and gravity stress radiographs for the evaluation of supination-external rotation fibular fractures. *J Bone Joint Surg Am.* 2007;89:994–999.
26. Koval KJ, Egol KA, Cheung Y, Goodwin DW, Spratt KF. Does a positive ankle stress test indicate the need for operative treatment after lateral malleolus fracture? A preliminary report. *J Orthop Trauma.* 2007;21:449–455.
27. Park SS, Kubiak EN, Egol KA, Kummer F, Koval KJ. Stress radiographs after ankle fracture: the effect of ankle position and deltoid ligament status on medial clear space measurements. *J Orthop Trauma.* 2006;20:11–18.
28. Zhao HM1, Lu J1, Zhang F2, Wen XD1, Li Y1, Hao DJ3, Liang XJ4. Surgical treatment of ankle fracture with or without deltoid ligament repair: a comparative study. *BMC Musculoskelet Disord.* 2017 Dec 21;18(1):543.
29. Hintermann B, Regazzoni P, Lampert C, Stutz G, Gächter A. Arthroscopic findings in acute fractures of the ankle. *J Bone Joint Surg Br.* 2000;82:345–351.
30. Jeong MS, Choi YS, Kim YJ, Kim JS, Young KW, Jung YY. Deltoid ligament in acute ankle injury: MR imaging analysis. *Skelet Radiol.* 2014;43:655–663.
31. Tejwani NC, McLaurin TM, Walsh M, Bhadsavle S, Koval KJ, Egol KA. Are outcomes of bimalleolar fractures poorer than those of lateral malleolar fractures with medial ligamentous injury? *J Bone Joint Surg Am.* 2007;89:1438–1441.
32. Lee TH, Jang KS, Choi GW, et al. The contribution of anterior deltoid ligament to ankle stability in isolated lateral malleolar fractures. *Injury.* 2016;47:1581–1585.
33. Baird RA, Jackson ST. Fractures of the distal part of the fibula with associated disruption of the deltoid ligament. Treatment without repair of the deltoid ligament. *J Bone Joint Surg Am.* 1987;69:1346–1352.
34. Harper MC. The deltoid ligament. An evaluation of need for surgical repair. *Clin Orthop Relat Res.* 1988: 156–68.
35. Park SS, Kubiak EN, Egol KA, Kummer F, Koval KJ. Stress radiographs after ankle fracture: the effect of ankle position and deltoid ligament status on medial clear space measurements. *J Orthop Trauma.* 2006; 20:11–18.
36. Stufkens SA, Knupp M, Lampert C, van Dijk CN, Hintermann B. Long-term outcome after supination-external rotation type-4 fractures of the ankle. *J Bone Joint Surg Br.* 2009;91(12):1607–1611.
37. Harper MC. Deltoid ligament: an anatomical evaluation of function. *Foot Ankle,* 1987, 8: 19– 22.
38. Olson SA1, Furman B, Guilak F. Joint injury and post-traumatic arthritis. *HSS J.* 2012 Feb;8(1):23-5.
39. Gougoulas N1, Khanna A, Sakellariou A, Maffulli N. Supination-External Rotation Ankle Fractures: Stability a Key Issue. *Clin Orthop Relat Res.* 2010 Jan; 468 (1): 243–251.
40. Bilgehan Tosun, Ozgur Selek, Umit Gok, 1 and Halil Ceylan2. Posterior Malleolus Fractures in Trimalleolar Ankle Fractures: Malleolus versus Transyndesmal Fixation. *Indian J Orthop.* 2018 May-Jun; 52(3): 309–314.
41. Gardner MJ1, Brodsky A, Briggs SM, Nielson JH, Lorch DG. Fixation of posterior malleolar fractures provides greater syndesmotic stability. *Clin Orthop Relat Res.* 2006 Jun;447:165-71.
42. Van den Bekerom MP, Haverkamp D, Kloen P. Biomechanical and clinical evaluation of posterior malleolar fractures. A systematic review of the literature. *J Trauma* 2009;66:279–84.
43. Anderson DD, et al. Is elevated contact stress predictive of post-traumatic osteoarthritis for imprecisely reduced tibial plafond fractures? *J Orthop Res.* 2011; 29(1):33–9.
44. Bois AJ, Dust W. Posterior fracture dislocation of the ankle: Technique and clinical experience using a posteromedial surgical approach. *J Orthop Trauma.* 2008; 22:629–36.

## OPERATIVNO LEČENJE PRELOMA SKOČNOG ZGLOBA ZADABIJENIH PRI SPORTSKIM AKTIVNOSTIMA

Vladimir M. Srećković<sup>1</sup>, Nenad Savić<sup>1</sup>, Marko Mladenović<sup>2</sup>, Desimir Mladenović<sup>3</sup>,  
Vladimir Z. Anđelković<sup>3</sup>, Rade Babić<sup>4</sup>, Katarina Kutlešić<sup>2</sup>, Vladimir Jovanović<sup>2</sup>

<sup>1</sup> Ortopedsko traumatološko odeljenje, Valjevo

<sup>2</sup> Ortopedsko traumatološka klinika, Niš

<sup>3</sup> Medicinski fakultet, Univerzitet u Nišu

<sup>4</sup> Institut za radiologiju, Klinički centar Niš

### SAŽETAK

Povrede skočnog zgloba su veoma česte u svakodnevnom životu. Kod mladih, ove povrede nastaju u saobraćaju i sportu. Sportske povrede su posebno zahtevne, radi se o mladim osobama koje imaju veliku želju da se povreda što pre sanira i bez posledica, kako bi se što pre vratili na sportski teren.

Najčešće, povrede u sportu se odnose na uganuća i distorzije, a ređe su frakture skočnog zgloba. Spoljna strana skočnog zgloba čini 90% svih povreda skočnog zgloba, a najčešće se radi o povredi lateralnog ligamenta i tibiofibularne sindesmoze.

Materijal i metod rada: u našem radu smo retrospektivnom studijom obradili 41 pacijenta koji su zadobili prelom skočnog zgloba prilikom sportske aktivnosti. Povrede smo klasifikovali po metodi Denis-Weber. Stabile prelome smo lečili konzervativno, a nestabilne smo lečili operativno. Funkcionalne rezultate lečenja smo procenjivali na osnovu skale po Olerud-Molanderu.

Rezultati rada: od ukupnog broja pacijenata njih 30 su muškog (73,2%), a 11 ženskog pola. Što se tiče starosne strukture povređenih 31 pacijent je bilo starosti 20-40 godina.

Po Weberovoj klasifikaciji tip C je zadobilo 28 pacijenata (68,3 %), a tip B 13 (31,8%). Posle lečenja i rehabilitacije 35 (85,4%) pacijenata se vratilo sportskim aktivnostima u obimu, kao i pre povrede i njihov skor je bio odličan, 3 pacijenta (7,3%) je imalo dobar skor, 2 (4,88%) zadovoljavajući i 1 (0,44%) loš rezultat.

Zaključak: kod preloma sa dislokacijom koštanih fragmenata operativno lečenje je apsolutno neophodno i treba ga uraditi sa što manje osteofiksacionog materijala uz posebno obraćanje pažnje na rekonstrukciju mekih tkiva, a sa ciljem da oporavak i povratak sportiste na teren bude brži.

Ključne reči: prelom skočnog zgloba, sportske povrede

### SUMMARY

Ankle injuries are very common in everyday life. In young people, these injuries occur in traffic and sports. Sports injuries are especially demanding, it is about young people who have a great desire to repair the injury as soon as possible and without consequences, in order to return to the sports field as soon as possible.

Most commonly, sports injuries are related to sprains and distortions, and fractures of the ankle are less common. The outside of the ankle accounts for 90% of all ankle injuries, most commonly the injury to the lateral ligament and tibiofibular syndesmosis.

Material and method of work: In our work, we retrospectively examined 41 patients who received a fracture of the ankle during sports activity. We classified the injuries according to the Denis-Weber method. Stable fractures were treated conservatively and unstable ones were treated surgically. Functional treatment results were evaluated on an Olerud-Molander scale.

Results: Of the total number of patients, 30 were male (73.2%) and 11 were female. Regarding the age structure of the injured 31 patients were aged 20-40 years.

According to Weber's classification, type C received 28 patients (68.3%) and type B 13 (31.8%). After treatment and rehabilitation, 35 (85.4%) patients returned to sports activities as extensive as before the injury and their score was excellent, 3 patients (7.3%) had a good score, 2 (4.88%) satisfactory and 1 (0.44%) poor result.

Conclusion: In fractures with bone fracture dislocation, surgical treatment is absolutely necessary and should be done with as little osteofixation material as possible, with particular attention to soft tissue reconstruction, with the aim of making the athlete's recovery and return to the field faster.

Key words: ankle fracture, sports injuries

## UVOD

Skočni zglob je najčešće povređen zglob u sportu.<sup>1-3</sup> Približno 70% košarkaša ima uganuće skočnog zgloba, a verovatnoća ponovnog povređivanja je čak 80%. Spoljna strana skočnog zgloba čini 90% svih povreda skočnog zgloba, dok se lom javlja samo kod oko 15% povređenih.<sup>4-6</sup>

Distalna tibija, distalna fibula i talus čine skočni zglob. Ove tri kosti su povezane zajedno sa zglobnom kapsulom i okolnim ligamentima. Anatomski odnos tibijalnog zglobnog dela i talusa je važan za stabilnost skočnog zgloba. Budući da je prednji deo talusa širi od zadnjeg, dorzifleksija povećava kontakt površine kosti, čime se poboljšava stabilnost. Ovaj odnos dovodi do smanjene stabilnosti tokom plantarne fleksije, što objašnjava podložnost na ligamentarne povrede kada se stopalo "zatvori". Sile koje deluju na skočni zglob dovode do preloma ili ligamentarnih povreda. Određivanje položaja skočnog zgloba tokom povrede može pomoći u proceni stabilnosti i pretpostaviti vrstu povrede (ligamentarna, koštana ili kombinovana). Iako jednostavne jednosmerne sile mogu biti uključene u povredu skočnog zgloba, obično su uključene višesmerne sile, što postavlja dijagnozu kao izazov. Medijalne kompleksne povrede obično nastaju usled everzionih i abdukcionijskih sila. Medijalni kompleks se sastoji od medijalnog maleolusa, srednjeg dela talusa i površinskih i dubokih komponenti deltoidnog ligamenta. Everzija gležnja uzrokuje povredu površinskih ligamenata, a ako je dovoljno jaka sila delovala, nastaje i povreda dubokog deltoidnog ligamenta. Avulzija distalnog medijalnog maleolusa se javlja i kod mladih i kod starih pacijenata, jer jačina ligamenata može biti veća od jačine kosti. Sa nastavkom delovanja ovih sila dolazi do impakcije distalnog lateralnog maleolusa, što rezultira ili rupturom sindesmoze ili transverzalnim lomom distalne fibule.<sup>7</sup>

Većina nestabilnih preloma skočnog zgloba su rezultat prekomerne spoljašnje rotacije talusa u odnosu na tibiju. Ako je stopalo supinirano u vreme spoljne rotacije, nastaje kosa fraktura fibule. Ako je stopalo u pronaciji u vreme spoljne

rotacije, rezultat je srednji ili visoki fibularni prelom.

Lateralni kompleks se sastoji od distalne fibule, lateralnog aspekta talusa i lateralnih kolateralnih ligamenata skočnog zgloba i subtalara. Lateralna povreda maleolusa (najčešći tip preloma koji uključuje gležanj) obično se javlja sa supinacionim spoljašnjim silama i rotacijom. Inverziona sila prvo napreže kompleks lateralnog ligamenta povređujući ih, ili vrši avulziju (transverzalni prelom) lateralnog maleolusa. Sa nastavkom ove sile, talus utiče na medijalni maleolus, izazivajući kosu frakturu distalne tibije. Inverzija ligamentnih povreda skočnog zgloba su najčešće traume mekih tkiva u sportu.

Povreda zadnjeg maleolusa tipično se javlja sa spoljašnjom rotacijom, supinacijom ili kombinacijom pronacije i spoljašnje rotacije i rezultira avulzijom zadnjeg tibiofibularnog ligamenta sa zadnje strane distalne tibije, a u sklopu odvajivanja zadnjeg maleolusa na kome se ligament pripaja. Ovo izaziva veliku nestabilnost fibule i kompletnog lateralnog stuba skočnog zgloba jer se stvore uslovi za fibularnu rotaciju i zadnje lateralni šift talusa. Ovakva patološka situacija izaziva nestabilnost zgloba, inkongruenciju i gubitak površine oslonca za 40%, a pad kontaktne površine izaziva porast pritiska po jedinici merenja. Nastaje veliki stres koji oštećuje zglobnu hrskavicu, a to je odlučujući faktor u patogenezi posttraumatskog artritisa (PTA).

Prelomi skočnog zgloba se mogu klasifikovati kao pojedinačni maleolarni, bimaleolarni i trimaleolarni, ako je uključen zadnji deo tibijalne zglobne površine. Pažnja mora biti posvećena svim pojedinačnim maleolarnim frakturama, jer je nestabilnost ligamenata često povezana sa kontralateralnom stranom. Prelomi distalne fibule su najčešći tip frakture skočnog zgloba.

Povratak sportskim aktivnostima zavisi i od preloma gležnja i od sportiste. Motivisani sportisti se obično mogu vratiti u sport sa dokumentacijom o zarastanju preloma i povratku normalne snage i pokreta. Cilj lečenja bi trebao biti simetrični raspon pokreta i 85% kontralateralne snage pre povratka u sport.<sup>12</sup>



### Materijal i metod rada

U našem radu smo retrospektivnom studijom obradili 41 pacijenta koji su zadobili prelom skočnog zgloba prilikom sportske aktivnosti i koji su operativno zbrinuti u OB Valjevo u službi ortopedije i traumatologije u prethodnih 7 godina, a kojima smo indikovali operativno liječenje.

Kliničkim pregledom skočnog zgloba prvo uvidjamo oticanje i ekhimozu, a palpacijom područja bolnu osjetljivost. Međutim, otekline je zavisna od vremena i može biti nepouzdan pokazatelj prisustva i ozbiljnosti povrede gležnja. Uopšteno govoreći, teže povrede su pracenije jačim oticanjem. Pri pregledu, koristeći lagani dodir, palpira se medijalni i lateralni malleolus i konstatuje da li postoje krepitacije ili ne, što ukazuje na koštanu povredu. Procenjuje se obim pokreta u plantarnoj fleksiji, dorsifleksiji, inverziji i everziji, te ligamentarna stabilnost. Obavezno je potrebno proceniti i dokumentovati neurovaskularni status. Ako pacijent pokaže bolnost na zadnjem maleolusu, povećava se verovatnoća preloma skočnog zgloba što svakako zahteva rtg snimanje.<sup>8-11</sup>

Krepitacija koja se oseća tokom palpacije gležnja sugerise na povredu kosti.

Obavezno palpiramo meka tkiva, uključujući ligamentorne oblasti, peronealne i posteriorne tibijalne tetive i prednji procesus kalkaneusa, da bismo procenili moguće povrede na tim područjima.

Koristili smo Denis-Veberovu klasifikaciju za frakture gležnja jer je jednostavna:

- Prelomi tipa A su horizontalni avulzioni prelomi koji se nalaze ispod sindesmoze. Oni su stabilni i podložni tretmanu sa repozicijom i gipsanom imobilizacijom.
- Prelom tipa B je spiralna fibularna fraktura koja počinje u nivou sindesmoze. Ovaj tip frakture se javlja sekundarno u odnosu na spoljašnje rotacione sile. Ovi prelomi mogu biti stabilni ili nestabilni u zavisnosti od povreda ligamenta ili povezanih fraktura.
- Fraktura tipa C je iznad nivoa sindesmoze i ometa vezivanje ligamenata između fibule i

tibije distalno od frakture. Ovi prelomi su nestabilni i zahtevaju otvorenu repoziciju i unutrašnju fiksaciju.

Što se tiče otvorenih preloma njih smo klasifikovali po Gustilu. Ovaj sistem u obzir uzima intenzitet energije, stepen povrede mekog tkiva i stepen kontaminacije za određivanje težine preloma.

Radiografski snimci kod pacijenata sa sumnjom na prelom skočnog zgloba uključuju anteroposteriorne, lateralne i sindesmozne prikaze - rade se sa stopalom rotiranim unutra za 15-20°.<sup>8-11</sup>

Lečenje stabilnih preloma smo sprovodili zatvorenom repozicijom i adekvatnom gipsanom imobilizacijom, dok smo nestabilne prelome operisali, otvorenom repozicijom i unutrašnjom fiksacijom. Operativna metoda bila je otvorena redukcija i unutrašnja fiksacija (ORIF) - ORIF je tretman izbora za pacijente sa prelomima lateralnog i medijalnog malleolusa. Najčešći implantati koje smo koristili u prelomima medijalnog maleola bili su šrafovi, dok kod preloma lateralnog maleolusa pločice i šrafovi. Kod otvorenih preloma smo primenjivali spoljašnju fiksaciju u kombinaciji sa unutrašnjom.

Funkcionalne rezultate lečenja smo procenjivali na osnovu skale po Olerud-Molanderu<sup>14</sup>, a bazira se na devet detalja: bol, ukočenost, otok, penjanje uz stepenik, trčanje, skakanje, čučanje, oslonac i životne aktivnosti. Bodovni sistem ima rezultat od 0 (totalno oštećenje) do 100 (totalni oporavak), tj. loš rezultat 0-30%, korektan 31-60%, dobar 61-90% i odličan 91-100%.

### Rezultati rada

U period od 7 godina, počev od 2011. godine zaključno sa krajem 2018. godine smo u Službi ortopedije i traumatologije Opšte bolnice Valjevo operisali 41 pacijenta sa prelomom skočnog zgloba zadobijenih pri sportskim aktivnostima. Od ukupnog broja pacijenata njih 30 su bili muškog (73,2%), a 11 ženskog pola. Što se tiče starosne strukture povređenih 16 pacijenata je bilo starosti 20-30 godina, 15 pacijenata starosti 30-40 godina, 8 pacijenata 40-50 godina i 2 pacijenta su bila starija od 50 godina.

Po Weberovoj klasifikaciji tip C je zadobilo 28 pacijenata (68,3%), a tip B 13 (31,8%). Povređene sa tipom A nismo operativno lečili. Većina pacijenata (66%) povredilo je desni skočni zglob. Kod 71% operisanih medijalnih maleolusa kao metod fiksacije koristili smo šrafove, a kod preloma lateralnog maleolusa kod 44%.

Prosečna starost operisanih pacijenta je bila 34,5 godina.

Operativno lečenje je učinjeno u periodu od nekoliko sati od povrede do 6 dana. Infekciju operativne rane smo imali kod tri pacijenta, od kojih smo dve infekcije rešili nešto dužom primenom (15 dana) oralnih antibiotika, a jednu infekciju smo lečili parenteralnom terapijom jakim antibioticima budući da je pacijent i febricirao. Osteomijelitisa nismo imali.

Gipsanu imobilizaciju smo stavljali posle operacije svima, izuzimajući 3 pacijenta sa otvorenima prelomom kod kojih smo spoljni fiksator držali u periodu od 6 nedelja. Gipsanu imobilizaciji smo držali između 4 i 8 nedelja. Svim pacijentima smo preporučivali ranu fizikalnu terapiju, međutim neki je nisu primenjivali adekvatno, a neki su u kratkom roku primenjivali istu, pa odustajali iz ličnih razloga.

Svim pacijentima smo odmah po povredi davali frakcionisani heparin subkutano u periodu od 35 dana, uz kontrolu broja trombocita jednom nedeljno (kod nijednog pacijenta nismo imali smanjenje broja trombocita), kao i antibiotike (Cefalosporine II generacije) u trajanju od 3 dana, ukoliko okolnosti nisu zahtevale dužu primenu. Oslonac smo pacijentima davali u periodu od 6 do 10 nedelja od povrede, uz postepeno povećanje istog.

Posle lečenja i rehabilitacije, 35 (85,4%) pacijenata se vratilo sportskim aktivnostima u obliku kao i pre povrede i njihov skor je bio odličan, 3 pacijenta (7,3%) je imalo dobar skor, 2 (4,88%) zadovoljavajući i 1 (0,44%) loš rezultat. Napominjemo da nijedan od navedenih pacijenata nije bio vrhunski sportista.

## Diskusija

Prelomi skočnog zgloba predstavljaju česte povrede i praktično su deo svakodnevnog posla svakog ortopeda. Velika većina povređenih sa ovom povredom je starije životno dobi. Pri sportskim aktivnosti prosečna starost povređenih je znatno manja nego uzevši prosečnu starost povređenih u svim okolnostima.<sup>3,4</sup> Upravo ovakva starosna struktura povređenih, kao i izražena želja za povratkom sportskim aktivnostima, daju obavezu ortopedima da izaberu najoptimalniji vid lečenja uz višestruko preispitivanje primene svih poteza i etapa lečenja. Budući da se radi o mladim ljudima, posebna pažnja se mora obratiti i na povrede mekih struktura. Svakako je cilj bio dovesti do anatomske repozicije i stabilne fiksacije, uz rekonstrukciju ligamentarnih povreda. Naravno da nije bilo moguće zadati cilj postići kod svakog pacijenta.

Prilikom operativnog lečenja kao osteofiksacioni materijal koristili smo šrafove, ploče, Kiršnerove igle, Zugurtung i spoljašnji fiksator.

Spoljašnji fiksator smo koristili kod svih otvorenih preloma, bilo ih je 3 (7,3%) od 41 pacijenta. Spoljašnji fiksator nam je omogućio lakšu negu zadobijenih rana, a praktično služio i kao dodatna fiksacija i nismo ga skidala ni po zarastanju rana, već smo ga držali 6 nedelja. Kod otvorenih preloma posebnu pažnju treba obratiti na obradu rana, primarno ispiranje istih, uz kombinaciju ispiranje vodom i jodnim rastvorom.<sup>13</sup> Kod svih otvorenih preloma smo neposredno po prijemu uključivali trojnu terapiju antibioticima (cefalosporini druge generacije, gentamicin i orvagal) i ordinirali duplu dozu (500IJ) Tetabulina i Tetalpan.

Od ukupnog broja pacijenata njih 30 su bili muškog (73,2%), a 11 (26,8%) ženskog pola, što je u skladu sa rezultatima drugih autora.<sup>15,16</sup> Što se tiče starosne strukture povređenih, 16 pacijenata je bilo starosti 20-30 godine, 15 pacijenata starosti 30-40 godina, 8 pacijenata starosti 40-50 godina i 2 pacijenta su bila starija od 50 godina. Ove vrednosti nismo mogli porediti sa rezultatima drugih autora jer u literaturi nismo našli radove koji se bave prelomima skočnog zgloba operativno zbrinutih zadobijenih samo pri sport-

skim aktivnostima. U odnosu na starosnu strukturu kod operativno lečenih pacijenta sa prelomima skočnog zgloba, naš uzorak je znatno mlađi, što objašnjavamo činjenicom da smo se orijentisali samo na pacijente koji su ovu povredu zadobili pri sportskim aktivnostima. Po Weberovoj kvalifikaciji tip C je zadobilo 28 pacijenata (68,3%), a tip B 13 (31,8%). Ovo je rezultat koji je u skladu sa rezultatima drugih autora.<sup>15,16</sup>

Većina pacijenata (66%) je povredilo desni skočni zglob, što je takođe blisko rezultatima drugih autora. Kod 71% operisanih medijalnih maleolusa, kao metod fiksacije koristili smo šrafove, što je u skladu sa rezultatima drugih autora, a kod preloma lateralnog maleolusa kod 44%, što je manja vrednost nego kod drugih autora.<sup>15,16</sup> Prosečna starost operisanih pacijenata je bila 34,5 godina. Operativno lečenje je učinjeno u periodu od nekoliko sati od povrede do 6 dana. Infekciju operativne rane smo imali kod tri pacijenta, od kojih smo dve infekcije rešili nešto dužom primenom (15 dana) oralnih antibiotika, a jednu infekciju smo lečili parenteralnim davanjem antibiotika budući da je pacijent i febricirao. Osteomijelitisa nismo imali.

Gipsanu imobilizaciju smo stavljali posle operacije svima, izuzimajući 3 pacijenta sa otvorenim prelomom kod kojih smo spoljni fiksator držali u periodu od 6 nedelja. Gipsanu imobilizaciju smo držali između 4 i 8 nedelja. Svim pacijentima smo preporučivali ranu fizikalnu terapiju, međutim neki je nisu primenjivali adekvatno, a neki su u kratkom roku primenjivali istu, pa odustajali iz ličnih razloga. Pun oslonac smo davali u periodu od 6 do 10 nedelja od povrede, uz postepen razvoj istog.

Kod otvorene prelome primenjivali smo minimalnu unutrašnju fiksaciju u kombinaciji sa spoljnom fiksacijom. Prilikom odluke o načinu unutrašnje fiksacije vodili smo se principom da ona bude što manja (solo šraf, Kurshner igla), ali da postignemo stabilnost. Kod zatvorenih preloma koristili smo gotovo podjednako sve načine unutrašnje fiksacije. Kod jednog pacijenta smo i na zatvoren prelom, uz unutrašnju fiksaciju plasirali i spoljni fiksator, zbog već formiranih bula

i mogućnosti adekvatne nege istih. Ovi rezultati su u skladu sa rezultatima drugih autora.<sup>15,16</sup>

Radili smo detaljnu i opsežnu rekonstrukciju mekih tkiva, tačnije ligamentarnih struktura. Većinu ovih rekonstrukcija smo činili pojedinačnim šavovima, što nam se činilo kao jedino moguće.

Vremenom smo skraćivali dužinu nošenja gipsane imobilizacije, sa početnih 8 nedelja na 4 nedelje. Ovo smo činili zbog toga što smatramo da je benefit rane aktivacije pokreta zgloba veći od mogućeg rizika neznatnog pomeranja fiksiranih fragmenata. Kod 8 pacijenata (19,5%) započeli smo sa fizikalnom terapijom od trećeg operativnog dana, kroz gips i prilikom previjanja rane (pasivno pokretanje zgloba) i zaključili da je otok kod ovih pacijenta bio manjeg obima nego kod pacijenata kojima nismo primanjivali ovakav vid lečenja. Otok je problem koji utiče na vraćenje obima pokrete skoro koliko i adekvatna repozicija. Zaključili smo da postojanje otoka koji se održava i do dve godine od povrede, ima i psihički ograničavajući efekat na vraćanje pokretljivosti zgloba. Kod 5 pacijenata smo pribegli i primeni intraartikularnih injekcija hijaluronata i glukozamina.<sup>17</sup>

### Zaključak

Možemo da zaključimo da je prelom skočnog zgloba kod populacije koju smo obradili značajan problem, naročito imajući u vidu njihove zahteve za vraćenje aktivnostima u punom obimu i što kraćem roku. Zaključujemo da je kod preloma sa dislokacijom koštanih fragmenata operativno lečenje apsolutno neophodno i da ga treba uraditi sa što manje osteofiksacionog materijala uz posebno obraćanje pažnje na rekonstrukciju mekih tkiva.

### Literatura

1. Kaplan LD, Jost PW, Honkamp N, Norwig J, West R, Bradley JP. Incidence and variance of foot and ankle injuries in elite college football players. *Am J Orthop* (Belle Mead NJ). 2011 Jan. 40(1):40-4.
2. Czajka CM, Tran E, Cai AN, DiPrea JA. Ankle sprains and instability. *Med Clin North Am*. 2014 Mar. 98 (2):313-29.
3. Mulcahey MK, Bernhardson AS, Murphy CP, Chang A, Zajac T, Sanchez G, et al. The Epidemiology of

- Ankle Injuries Identified at the National Football League Combine, 2009-2015. *Orthop J Sports Med.* 2018 Jul. 6 (7):2325967118786227.
4. Michelson JD. Fractures about the ankle. *J Bone Joint Surg Am.* 1995 Jan. 77(1):142-52.
  5. Thordarson DB. Detecting and treating common foot and ankle fractures. Part 1: the ankle and hindfoot. *Phys Sportsmed.* Sept 1996. 24(9):29-38.
  6. Clanton TO, Porter DA. Primary care of foot and ankle injuries in the athlete. *Clin Sports Med.* 1997 Jul. 16(3):435-66.
  7. Miller TL, Skalak T. Evaluation and treatment recommendations for acute injuries to the ankle syndesmosis without associated fracture. *Sports Med.* 2014 Feb. 44 (2):179-88.
  8. Tandeter HB, Shvartzman P. Acute ankle injuries: clinical decision rules for radiographs. *Am Fam Physician.* 1997 Jun. 55(8):2721-8.
  9. Schwartz DT, Reisdorff E, Williamson B, eds. *Emergency Radiology.* New York, NY: McGraw-Hill; 1999.
  10. Wedmore IS, Charette J. Emergency department evaluation and treatment of ankle and foot injuries. *Emerg Med Clin North Am.* 2000 Feb. 18(1):85-113.
  11. Yu JS, Cody ME. A template approach for detecting fractures in adults sustaining low-energy ankle trauma. *Emerg Radiol.* 2009 Feb 18. epub ahead of print.
  12. Del Buono A, Smith R, Coco M, Woolley L, Denaro V, Maffulli N. Return to sports after ankle fractures: a systematic review. *Br Med Bull.* 2013. 106:179-91.
  13. Burfel HN, Charnley AD. The treatment of displaced fractures at the ankle by rigid internal fixation and early joint movement. *Journal of Bone and Joint Surgery* 1965, 47-B:634-660.
  14. Olerud C, Molander H. A Scoring scale for symptom evaluation after ankle fracture. *Arch Orthop Trauma Surg* 1984; 103: 190-4.
  15. Ebraheim, N. A., Mekhail, A. O., & Gargasz, S. S. (1997). Ankle Fractures Involving the Fibula Proximal to the Distal Tibiofibular Syndesmosis. *Foot & Ankle International*, 18(8), 513–521.
  16. Hafiz ZA, Nazri MY, Azril MA, Kassim NA, Nordin N, Daraup S et al., Ankle Fractures: The Operative Outcome. *Malaysian Orthopaedic Journal*, 2011 Vol 5 No 1.
  17. Alfred FT, Dennisa AC. University of Medicine and Dentistry of New Jersey–Robert Wood Johnson Medical School, New Brunswick, New Jersey. *Am Fam Physician.* 2003 Oct 1;68(7):1356-1363.



## ODABRANI RADOVI

## PRELOMI SKOČNOG ZGLOBA - TIPOVI, BIOMEHANIKA I LEČENJE, REVIJALNI PRIKAZ

Desimir S. Mladenović<sup>1</sup>, Katarina Kutlešić<sup>2</sup>, Marko Mladenović<sup>2</sup>, Vladimir Jovanović<sup>2</sup>, Rade Babić<sup>3</sup>, Nevena Babić<sup>1</sup>, Vladimir Srećković<sup>4</sup>, Vladimir Z. Anđelković<sup>1</sup>, Zoran Anđelković<sup>5</sup>

<sup>1</sup> Medicinski fakultet, Univerzitet u Nišu

<sup>2</sup> Ortopedsko traumatološka klinika, Klinički centar Niš

<sup>3</sup> Institut za radiologiju, Klinički centar Niš

<sup>4</sup> Ortopedsko traumatološko odeljenje, Opšta bolnica Valjevo

<sup>5</sup> Ortopedsko traumatološko odeljenje, Opšta bolnica Leskovac

### SAŽETAK

Prelomi skočnog zgloba su česti, sreću se i kod mladih (pad, saobraćaj i sport) i kod starih (klizanje, saplitanje i osteoporoza).

Cilj rada je da revijalno ukažemo na probleme i dileme sa kojima se srećemo, na način lečenja i posledice koje ostaju kod preloma skočnog zgloba.

Anatomija sa biomehanikom skočnog zgloba je specifična, jer on prima svu težinu tela i preko talusa prenosi je na stopalo i podlogu.

Metode lečenja su konzervativne i operativne, a cilj lečenja je anatomski repozicija, stabilizacija i vraćanje funkcija skočnog zgloba.

Komplikacije su mnogobrojne, a najčešća je posttraumatski artritis (PTA), kao i mogućnost amputacije stopala - posebno kod bolesnika sa diabetes mellitus.

KLJUČNE REČI: prelom skočnog zgloba, biomehanika, komplikacije, PTA.

### SUMMARY

Ankle fractures are common, occurring both in young people (falls, traffic and sports) and in the elderly (skating, stumbling and osteoporosis).

The aim of this paper is to point out the problems and dilemmas we face, the treatment and the consequences that remain at the ankle fracture.

The anatomy with the biomechanics of the ankle joint is specific, as it receives all the weight of the body and transmits it through the talus to the foot and the substrate.

The methods of treatment are conservative and operative, and the aim of treatment is anatomical repositioning, stabilization and restoration of functions of the hock.

Complications are numerous, with the most common being post-traumatic arthritis (PTA) as well as the possibility of foot amputation - especially in patients with diabetes mellitus.

KEY WORDS: ankle fracture, biomechanics, complications, PTA.

### UVOD

Skočni zglob je noseći zglob čovečjeg tela čija stabilnost i fleksibilnost imaju veliku ulogu u kretanju. Prelomi skočnog zgloba su na trećem mestu po učestalosti, posle preloma zgloba kuka i ručnog zgloba. Sreću se kod mladih i tada je trauma velike energije (udes, pad sa visine i sport), a kod starih osoba trauma niske energije izaziva prelome zbog osteoporoze. Kod mladih postoji rizik za razvoj posttraumatskog artritisa (PTA) sa promenom kvaliteta života zbog redukcije funkcije skočnog zgloba i hroničnog bola. Kod starih pacijenata postoji rizik za in-

fekciju, komplikacije rane i dezintegraciju fiksacije.

Prelomi skočnog zgloba relativno su česti, incidenca pojavljivanja je 187 preloma na 100.000 (1:800) stanovnika godišnje<sup>1</sup>, tj. 3,92% u odnosu na sve prelome tela.<sup>2</sup> Court-Brown et al.<sup>3</sup> navode da 70% preloma skočnog zgloba čine solo prelomi maleolusa (predominira lateralni maleolus), 23% su bimaleolarni (često medijalni i lateralni) i 7% su trimaleolarni. Incidenca preloma skočnog zgloba rapidno raste u staroj populaciji.<sup>4</sup>

Povrede skočnog zgloba zahvataju i meke strukture i koštano tkivo i mogu nastati distorzije, ruptur ligamenata, avulzije ligamenata sa pripoja i prelomi maleolusa, a sve to zavisi od

Adresa autora: Prof. dr Desimir S. Mladenović, Medicinski fakultet, Univerzitet u Nišu.

E-mail: mladenovicdesimir@gmail.com

jačine mehaničke sile. Skočni zglob možemo shvatiti kao prsten koštano-ligamentarno-kapsularne građe gde ligamenti obezbeđuju celokupnu stabilnost. Ako je prsten izlomljen na jednom mestu, on ostaje stabilan, ali ako se polomi na dva ili više mesta, postaje nestabilan.<sup>5</sup> Ovo upućuje na zaključak da bimaleolarni prelomi imaju lošiju prognozu od solo preloma maleolusa, a da trimaleolarni prelomi imaju najlošiju prognozu i ishod.<sup>6,7</sup>

Prelomi skočnog zgloba su intraartikularni, samim tim dolazi do povrede artikularnih površina, disrupcije osteohondralnog sloja, displasmana zglobnih površina i prisustva krvi i koštanog sadržaja u zglobu.<sup>8</sup>

### ANATOMSKO BIOMEHANIČKI OSVRT

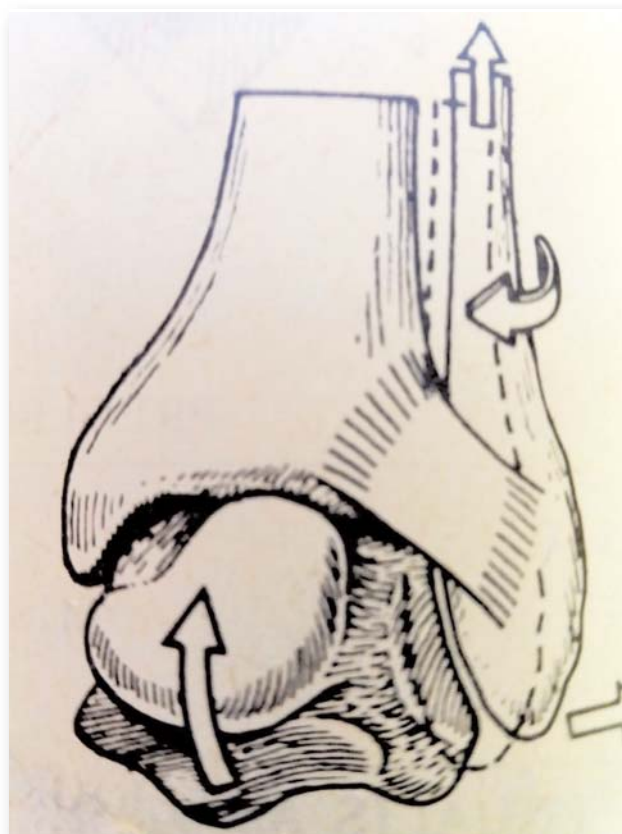
Skočni zglob je spoj tri kosti: distalni kraj tibije i fibule i trohlea talusa. Podeljen je na dva stuba: lateralni i medijalni. Lateralni stub građe fibula, sindesmoza i lateralni ligament. Tibiofibularna sindesmoza ima anterior i posterior inferior tibiofibularis ligament (AITFL i PITFL) i interosalni ligament (inferiorni transversalni ligament - ITL) koji predstavlja donji deo membrane interosalis. Lateralni ligament ima anterior talofibularni (ATFL), calcaneofibularni (CFL) i posterior talofibularni ligament (PTFL). Medijalni stub čine medijalni maleolus i medijalni kolateralni ligament, tj. deltoidni ligament – on ima duboki i površni sloj. Sa zadnje strane tibije postoji treći maleolus, prvi ga je opisao Destot 1911. godine.<sup>9</sup> Ima veliku ulogu u stabilnosti skočnog zgloba jer mehanički sprečava pomeranje talusa pozadi. Na njemu se pripaja PITFL i ITL i time ograničava pokrete distalne fibule i daje stabilnost sindesmoze – Ogilvie-Harris et al.<sup>10</sup> u svom radu navode da PITFL sam pruža 42% snage i stabilnosti sindesmoze. Distalni krajevi tibije i fibule formiraju sedlo koje je obrnuto, maleolusi ovih kostiju građe zglobnu viljušku gde se uglavljuje talus.<sup>11</sup>

Talokruralni, odnosno gornji skočni zglob, predstavlja jednu od najkomplikovanih anatomsko funkcionalnih struktura lokomotornog sistema. Zajedno sa donjim skočnim zglobom

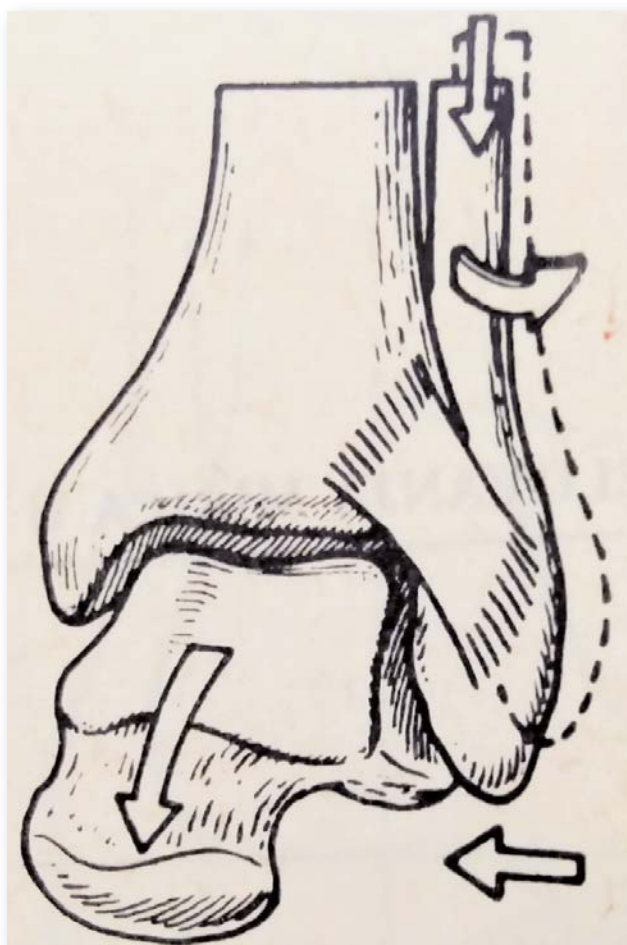
ponaša se kao funkcionalna anatomsko i klinička celina ne samo u fiziološkim uslovima nego i kod većine povreda kojima je svakoga dana izložen.

Stopalo čoveka ima dve funkcije: statičku i dinamičku. Pri stajanju, stopalo preuzima težinu tela i prenosi je na podlogu, a pri hodu podiže telo od podloge, ublažava kontakt sa podlogom, dinamički se prilagođava podlozi i deluje kao elastični regulator.

Talus je središte biomehaničkih zbivanja u stopalu jer je u direktnom kontaktu sa kostima potkolenice koje mu građe sedlo, tj. zglobnu viljušku. Talus prima i prenosi težinu tela na ostale delove stopala. On ima asimetričnu formu, a pokreti nisu po tipu šarke već imaju elemente rotacije oko spiralne osovine zgloba. Precizna kongruencija skočnog zgloba je esencijalna za njegove pokrete, a malpozicija posle traume stvara velike štetne posledice koje menjaju biomehaniku zgloba i izazivaju patološki kompresivni stres.<sup>12,13</sup>



Slika 1a.



Slika 1b.

Pokreti plantarne i dorzalne fleksije u skočnom zglobu određeni su mehaničkim kompleksom stopala koga čine fibularni maleolus, tibio fibularna sindesmoza i pars dorzalis tibije – ovo su ključni elementi stabilnosti skočnog zgloba. Ligamenti tibio fibularne sindesmoze svojim elasticitetom omogućavaju pokrete fibule i privlače je u sindesmozu.

Pri dorzalnoj fleksiji skočnog zgloba lateralni maleolus se odmiče od medijalnog, (do 5mm, koliko je trohlea talusa šira napred) i pomiče prema gore, a fibula se rotira prema unutra (slika 1a). Pri plantarnoj fleksiji talokruralnog zgloba maleolusi se približavaju, fibularni maleolus se spušta i rotira spolja (slika 1b). Tako se skočni zglob prilagođava različitim pokretima pa je mala mogućnost za oštećenje ligamenata i prelom kosti. Na taj način gornji nožni zglob i stopalo se najpre prilagode podlozi pa tek tada učvrste.

## KLASIFIKACIJA PRELOMA SKOČNOG ZGLOBA

Za ocenjivanje maleolarnih preloma preporučuju se više klasifikacija:

Patoanatomska klasifikacija po Danis-Weberu<sup>14</sup> zasniva se na liniji preloma fibule u odnosu na sindesmozu i navode se tri tipa preloma:

- tip A - prelom fibule ispod sindesmoze,
- tip B – prelom fibule u visini sindesmoze,
- tip C – prelom fibule iznad sindesmoze.

Na osnovu ove klasifikacije napravljena je AO/OTA klasifikacija (Arbeitsgemeinschaft fur Osteosynthesefragen/American Society for Internal Fixation).<sup>15</sup>

Najčešće, prelomi skočnog zgloba klasifikuju se po Lauge Hansen sistemu<sup>16</sup>, on bazira na mehanizmu povrede. Prva reč opisuje poziciju stopala, a druga pokrete talusa u odnosu na ekstremitet. Postoji pet tipova preloma skočnog zgloba: supinaciono external rotacioni tip (SER), supinaciono addukcioni (SA), pronaciono external rotacioni (PER), pronaciono abdukcioni (PA) i pronaciono dorzifleksioni (PD) tip. Prednost ove klasifikacije je što ona razmatra sve komponente koje su zahvaćene povredom, uključujući zadnje i medijalne strukture zgloba. Sve povrede se dešavaju kada je stopalo fiksirano na zemlji u supinaciji (70%) ili pronaciji (30%), a na njega deluje sila spoljašnje rotacije, addukcije ili abdukcije.<sup>17</sup>

Prelomi skočnog zgloba mogu biti klasifikovani i prema broju preloma maleolusa, tj. mogu biti unimaleolarni, bimaleolarni i trimaleolarni prelomi, a trimaleolarni su najteži tip.

Vrlo često su udružene povrede mekog tkiva i naročito ligamenata. Prema očuvanosti kožnog pokrivača prelomi skočnog zgloba mogu biti otvoreni i zatvoreni. Povrede mekog tkiva kod zatvorenih preloma klasiramo prema Tschern-Oestern klasifikaciji.<sup>18</sup> Kod otvorenih preloma skočnog zgloba, incidenca im je 2%<sup>3</sup>, koristi se klasifikacija po Gustilo.<sup>19</sup>



## LEČENJE PRELOMA SKOČNOG ZGLOBA

Lečenje ovih preloma je zahtevno, zavisi od tipa preloma, očuvanosti kožnog pokrivača, od stepena dislokacije, od starosti i komorbiditeta pacijenta kao i od pratećih povreda u slučaju politraume.

Prelom skočnog zgloba izaziva nestabilnost zgloba, nastaje fraktorni deplasman, poremećaj kongruencije artikularnih površina i tibiotalarna subluksacija. Cilj tretmana preloma je redukcija koštanih fragmenata, a sa tim i talusa i njegovo obuzdavanje i uglavljivanje u zglobnu viljušku u anatomskoj poziciji. Iz ovih razloga, imperativ je postići anatomsku redukciju i obezbediti glatku i ravnu površinu hrskavice i to je esencijalni faktor dobrog ishoda.

Lečenje preloma skočnog zgloba može biti konzervativno i operativno.

Konzervativno lečenje primenjujemo kod stabilnih preloma (uni ili bimaleolarni tip), a trimaleolarni tip je uvek nestabilan. Izolovane frakture lateralnog maleolusa tipa A po D-Weber klasifikaciji kao i medijalnog maleolusa mogu se lečiti konzervativno, postižu se dobri rezultati – zarastaju bez dislokacije i imaju dobre funkcionalne rezultate. Posle repozicije postavi se gipsana imobilizacija i uradi se radiološka kontrola, a položaj pratimo na 3, 7, 14 i 30 dana. Gipsana imobilizacija do 6 nedelja, hod sa štakama bez oslonca na nogu i obavezna antikoagulantna terapija.

Sve je više zastupljen operativni metod lečenja, a podrazumeva otvorenu redukciju i internu fiksaciju. Operišu se bi i trimaleolarni prelomi sa dislokacijom, otvoreni tip preloma, prelomi sa kompromitovanom kožom, narušenim plafonom tibije i svi nestabilni prelomi kada postoji povreda i lateralnog i medijalnog stuba.

Fiksacija medijalnog maleolusa je najlakša, izvodi se postavljanjem 1-2 spongiozna šrafa perpendikularno na liniju preloma. Kod kominitivnih preloma upotrebljavaju se manji i tanji šrafovi. Ako je linija preloma vertikalna, upotrebljava se ploča sa šrafovima.

Lateralni maleolus se fiksira pločom različitog oblika. Ako postoji kominucija distalnog dela fibule koristi se rekonstruktivna ploča, a radi veće stabilnosti može se postaviti sa zadnje strane.<sup>20</sup> Kod starih osoba sa lošim kvalitetom kože i razvijenom osteoporozom, može se uraditi intramedularna fiksacija.<sup>21</sup> Uvek prvo rešavamo lateralnu stranu, a zatim zadnju ili medijalnu.

Stabilnost tibiofibularne sindesmoze određuje se klinički i operativno – tada se izvodi test kuke, instrumentom povlačimo fibulu upolje. Ne postoji hirurški prihvaćen konsenzus za optimalni metod stabilizacije: kratak ili dugi šraf kroz tri ili četiri korteksa, šraf u sklopu ploče ili samostalno, kada izvaditi fiksacioni materijal, a koristi se i fleksibilna omča. Neki autori skidaju šraf posle 6 nedelja, a drugi posle 3 meseca.<sup>22</sup> Veoma je važno uraditi anatomsku repoziciju fibule i sindesmoze – navodi se malredukcija sindesmoze u više od 30% što je potvrđeno u postoperativnim CT nalazima.<sup>23</sup> Pri osteosintezi fibule i sindesmoze mora se obratiti pažnja na dužinu i rotiranost fibule. Spoljašnja rotacija fibule od 30 i pomeranje talusa za 1mm dovode do opadanja tibiotalnog kontakta za 40%, nastaje inkongruencija zgloba, a pad kontaktne površine izaziva porast pritiska po jedinici merenja. Nastaje veliki stres koji oštećuje zglobnu hrskavicu, a to je odlučujući faktor u patogenezi posttraumatskog artritisa (PTA).<sup>24,25</sup> Šraf za stabilizaciju sindesmoze mora da se plasira 2cm iznad zgloba i orijentisanost od 30° od fibule prema tibiji. Ako je u sklopu povrede skočnog zgloba došlo do preloma i zadnjeg maleolusa, onda se mora postići repozicija i stabilna fiksacija maleolusa. Ako je fragment veći od 25% tibijalnog plafona i pomeren više od 2mm neophodna je njegova stabilizacija. Odnos i povezanost zadnjeg maleolusa i tibiofibularne sindesmoze je veoma važan zbog PITFL i ITL. Ovi ligamenti se pripajaju na fibuli i zadnjem maleolusu i veoma su važne strukture distalnog tibiofibularnog zgloba jer pružaju stabilnost lateralnoj strani skočnog zgloba, tj. lateralnom delu talusa i fibuli. Ako je PITFL očuvan i uradi se otvorena repozicija i fiksacija zadnjeg maleolusa, stabilnost sindesmoze je veća od stabilnosti kada se

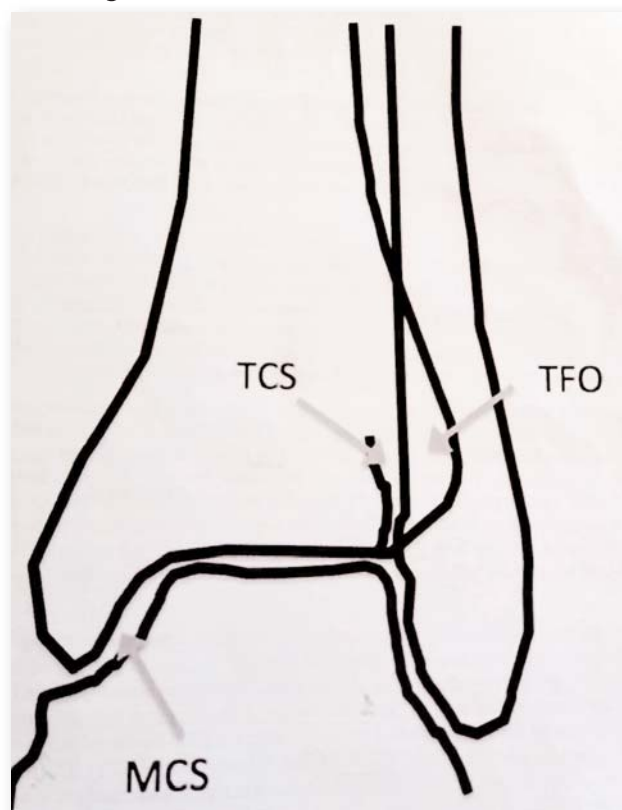


uradi transsindezmalna fiksacija. PITFL kompleks je jezgro stabilnosti tibiofibularne sinde-smoze. Prelom zadnjeg maleolusa menja stabilnost sinde-smoze jer nastaje povređivanje i gubitak funkcije PITFL.<sup>26</sup> Rigidna fiksacija fibule i redukcija i fiksacija zadnjeg maleolusa mogu restaurirati ligamentarnu tenziju PITFL adekvatno i stabilisati sinde-smozu bez transsindezmalne fiksacije. Gardner et al.<sup>27</sup> utvrdili su na kadaverima da je posle repozicije i stabilizacije zadnjeg maleolusa postignuta stabilnost distalnog tibiofibularnog zgloba 70%, a posle transsindezmalne fiksacije 40%. Repozicija fragmenta može biti direktna ili indirektna – posle repozicije i sinteze medijalnog i lateralnog maleolusa, a potom se uradi sinteza posteriornog maleolusa. Ako je fragment zadnjeg maleolusa mali, tip III po Haraguchi et al.<sup>28</sup> klasifikaciji, ne treba raditi redukciju i fiksaciju, fragment se reponira po principu ligamentotaxis.

Otvoreni tip preloma skočnog zgloba je redak, 2% od svih preloma. Obeležje ovog preloma jeste rana u predelu skočnog zgloba, različite veličine i položaja sa mogućnošću da preko nje postoji i direktna komunikacija zglobne šupljine sa spoljašnjom sredinom. U ovakvim slučajevima, tretman je poseban – odmah se pristupa pranju rane sa velikom količinom rastvora, uklanjaju se sva strana tela iz rane, tj. čišćenje rane, radi se obiman debridman mekog tkiva do u zdravo, vrši se irigacija rane fiziološkim rastvorom sa Garamicinom i previjanje rane bez primarnog šava. British Orthopedic Assotiation (BOA) su uveli protokol lečenja otvorenih preloma.<sup>29</sup> Što pre izvršiti repoziciju i stabilizaciju skočnog zgloba postavljanjem spoljnog fiksatora. Daju se tri antibiotika uz svakodnevni debridman, a sa ciljem da se postigne saniranje rane (sekundarni šav, Tirsh) i uradi osteosinteza.<sup>30-32</sup>

Prelom skočnog zgloba se može sresti i u politraumi. U takvim uslovima treba proceniti opšte stanje bolesnika i odrediti prvenstvo zbrinjavanja politraumatizovanog i poštovati princip kontrole štete. Poštuje se i sprovodi standardni protokol restitucije – Advanced Trauma Life Support (ATLS) koji uključuje permanentnu

kontrolu disajnih puteva i vratne kičme, dobru ventilaciju i cirkulaciju.<sup>33,34</sup> U takvim uslovima, povreda skočnog zgloba se tretira odloženo, ali u momentu prijema i zbrinjavanja neophodna je ortopedska repozicija i gipsana imobilizacija kako bi smanjili bol i doprineli u lečenju traumatskog šoka.



Slika 2. TCS - tibiofibularni prazan prostor, TFO - tibiofibularno preklapanje, MCS - medijalan prazan prostor

Uspešnost lečenja i kvalitet repozicije i fiksacije treba proveriti posle operacije, uraditi Rtg snimke i CT, koji se nažalost malo koristi. Na njima se određuju tri parametra (slika 2) koji govore o kvalitetu repozicije:

1. Tibiofibularni prazan prostor (Tibiofibular Clear Space – TCS), to je horizontalna distanca od lateralne ivice zadnjeg maleolusa tibije do medijalne ivice fibule, normalna vrednost je < 6mm.
2. Tibiofibularno preklapanje (Tibiofibular Overlap – TFO), horizontalna distanca između medijalne ivice fibule i lateralne ivice anterior tibial prominence, normalna vrednost je > 6mm.

3. Medijalan prazan prostor (Medial Clear Space – MCS), distanca između lateralnog aspekta medijalnog maleolusa i medijalne strane talusa, normalna vrednost je  $< 5\text{mm}$ .

Ako ovi parametri odstupaju od normalnih vrednosti, repozicija i stabilizacija preloma je loša i govori o nestabilnosti skočnog zgloba – treba uraditi reintervenciju.<sup>35,36</sup>

Da bi uspešnost repozicije i fiksacije maleolusa i sindesmoze bila veća, neki autori primenjuju i artroskopiju kao pomoćnu metodu pri osteosintezi (Open Reduction and Internal Fixation – ORIF). Ona asistira i upućuje na stepen i kvalitet repozicije, omogućava da se postigne što preciznija redukcija, do anatomskog nivoa.<sup>37</sup>

Postoperativni protokol svodi se na gipsanu šinu do 2-3 nedelje i ona se zamenjuje gipsanom čizmom za još 2-6 nedelja. Sa opterećenjem noge počinje se posle 6 nedelja, a posle 12 nedelja pun oslonac i hod.<sup>38,39</sup> Neophodan je anti-trombotski tretman koji se sprovodi do pune mobilizacije povređenog.<sup>11</sup>

## KOMPLIKACIJE

Primarni cilj lečenja preloma skočnog zgloba je restauracija normalne anatomije i artikularne kongruencije. No, pored ovakvog cilja nastaju i komplikacije u obe grupe – operativni i konzervativni tretman.

Funkcionalni rezultati i klinička procena zarastanja rade se posle 6 meseci prema American Orthopaedic Foot and Ankle Society Ankle Hindfoot Scale (AOFAS-AHS)<sup>40</sup> i obuhvata tri kategorije rezultata: bol, funkcija i centriranost. Koristi se i Olerud-Molander Ankle Score (OMAS)<sup>41</sup>, a bazira se na devet znakova: bol, ukočenost, otok, penjanje uz stepenik, trčanje, skakanje, čučanje, oslonac i životne aktivnosti. Oba bodovna sistema imaju rezultat od 0 (totalno oštećenje) do 100 (totalni oporavak).

Prisustvo bola ocenjuje se korišćenjem subjektivne Visual Analog Scal (VAS), a rezultati se rangiraju od 0 (nema bola) do 10 (teški, jaki bolovi).

Aktivni obim pokreta (Range of Motion – ROM) meri se goniometrom da bi odredili limit pokreta.

Rana se prati 4 nedelje postoperativno, a komplikacije se definišu kao superficijalna i duboka infekcija.<sup>42</sup>

Komplikacije se mogu sresti i pre ortopedskog tretmana i vezane su za status kože. Koža regije skočnog zgloba je zategnuta sa tankim potkožnim slojem, kod starih pacijenata ona ima obeležja pergamenta, i predstavlja dobru podlogu za komplikacije – u mnogo većem broju ukoliko je skočni zglob dislociran i koža nategnuta. Brza repozicija dislociranog zgloba još u hitnoj službi umanjuje rizik za komplikacije ove vrste, pa se zato predlaže repozicija i pre radiografije.<sup>43</sup>

Mehuri kože-bule (blisters), rezultat su povrede klivaža između dermisa i epidermisa. Mogu biti hemoragične i ne hemoragične, a javljaju se posle 4-6 sati od povrede, incidenca je do 6,6%.<sup>44</sup>

Rane postoperativne komplikacije registruju se kao hematoma rane i ivična nekroza rane. Infekcija operativne rane može biti površna – treba dati antibiotik per os za 3-4 dana. Ona može biti i duboka – tad uraditi izolaciju bakterije i antibiotik parenteralno za 4-5 dana. Incidenca infekcije je od 3,2% do 8%.<sup>45,46</sup> Ako dođe do dehiscentije i veće nekroze kože kada su ploča ili šraf ogoljeni, treba izvaditi osteosintetski materijal<sup>47</sup> uz negu rane i praćenja CRP.<sup>48</sup>

Tromboembolija se sreće i do 5%<sup>49</sup>, a incidenca kod bolesnika koji su imali potkoleni gips i bez profilakse bila je 4,3%-40%.<sup>50</sup> Faktori rizika su: imobilizacija, pošteda od hoda, bodi mas indeks  $>30\text{kg/m}^2$ , trudnoća, starost  $>60$  god, kancer.<sup>51</sup> Incidenca plućne embolije je 0,32%.<sup>11,51</sup>

Rezidualni bol u skočnom zglobu je rezultat hondralnih lezija i mekotkivnog impingementa. Incidenca je do 17,2%.<sup>44,52</sup>

Kod konzervativnog lečenja srećemo mnoge komplikacije: loše zarastanje, nezarastanje, bol, gubitak funkcije, mišićna atrofija, degeneracija hrskavice, otok i ukočenost zgloba, duboka venska tromboza, plućna embolija.<sup>51,53</sup>

Prelom skočnog zgloba kod dijabetičara ima poseban tok i komplikacije. Diabetes mellitus (DM) je veliki faktor rizika za razvoj infekcije. Incidenca infekcije posle ORIF kod dijabetičara je i do 60%<sup>54</sup>, i u 65% slučajeva izolovan je *Staphylococcus aureus*. Propusti u tretmanu infekcije kod DM dovode do amputacije u 42% slučajeva i do smrti u 11%.<sup>55,56</sup> Abnormalni metabolizam šećera u krvi izaziva vaskulopatiju, neuropatiju, usporava proces zarastanja rane i smanjuje nivo imuniteta, pa sve ovo doprinosi razvoju infekcije.

### Posttraumatski artritis (PTA)

Ovo je kasna posledica povreda skočnog zgloba. Faktori nastanka PTA su: artikularni depasman, subluksacija i nestabilnost zgloba posle povrede, oštećenje artikularne površine u vreme nastanka povrede.<sup>57</sup> Ovo uključuje apoptozu (ćelijska smrt) hondrocita i aktivaciju inflamatorne kaskade koja postaje vodeća u degenerativnim promenama hrskavice.<sup>58,59</sup> Specijalno nastaje u slučajevima lateralnog displasmana talusa - u slučaju lateralnog pomaka talusa za 1mm nastaje redukcija tibiotalarne kontaktne areje za 42%. Ovakvo stanje sekundarno navodi hrskavicu na osteoartrotične promene.<sup>60</sup> Jedan od važnih faktora nastanka PTA je valgus deformitet i skraćanje fibule kao posledica lošeg zarastanja.<sup>61</sup> Predisponirajući faktor su i povrede ligamenata.<sup>62</sup>

PTA skočnog zgloba je mnogo češći u odnosu na njegovo pojavljivanje kod povreda kuka i kolena. Procenjuje se nakon 18-24 meseca od povrede, a kako vreme protiče procenat raste. Incidenca je 20% - 40% - 62%.<sup>11,51</sup> Inače, radiološki nalaz je često lošiji od kliničkih simptoma i subjektivnog osećaja pacijenta.<sup>63</sup>

Krajnji ishod PTA je bolna semiankiloza skočnog zgloba pa je u tim slučajevima indicirana ili totalna proteza<sup>64</sup> ili artrodeza, sa napomenom da je mladi ne podnose.<sup>44</sup>

### ZAKLJUČAK

Prelomi skočnog zgloba su česti, a ostavljaju velike posledice – PTA je najčešći na ovom zglobu. Mogu se lečiti konzervativno (ako je prelom stabilan ili kod starijih) i operativno. Cilj lečenja je restauracija skočnog zgloba, anatomska repozicija fragmenata i vraćanje stabilnosti skočnom zglobu.

Sve je veća potreba korišćenja CT i pre i posle operacije. Neophodna je antikoagulantna profilaksa u cilju redukcije tromboflebitisa, duboke venske tromboze i plućne embolije.

Posebna pažnja je potrebna pri zbrinjavanju otvorenih preloma skočnog zgloba, kod politraume, kod starih osoba i kod pacijenata sa DM i vaskularnim oštećenjima.

### LITERATURA

- Daly PJ, Fitzgerald RH Jr, Melton LJ, Ilstrup DM. Epidemiology of ankle fractures in Rochester, Minnesota. *Acta Orthop Scand* 1987;58:539-44.
- Salai M, Dudkiewicz I, Novikov I, Amit Y, Chechick A. The epidemic of ankle fractures in the elderly—is surgical treatment warranted? *Arch Orthop Trauma Surg*. 2000;120(9):511-513.
- Court-Brown CM, McBirnie J, Wilson G. Adult ankle fractures—an increasing problem? *Acta Orthop Scand*. 1998;69(1):43-47.
- Fisher NI, Atanda A, Swensen S, Egol KA. Repair of Bimalleolar Ankle Fracture. *J Orthop Trauma*. 2017 Aug;31 Suppl 3:S14-S15.
- Vasileios Lampridis, Nikolaos Gougoulas, and Anthony Sakellario. Stability in ankle fractures. Diagnosis and treatment. *EFORT Open Rev*. 2018 May; 3(5): 294-303.
- Anwar A1, Zhang Z2, Lv D3, Lv G4, Zhao Z5, Wang Y4, Cai Y6, Qasim W7, Nazir MU8, Lu M1. Biomechanical efficacy of AP, PA lag screws and posterior plating for fixation of posterior malleolar fractures: a three dimensional finite element study. *BMC Musculoskelet Disord*. 2018; 19: 73.
- Odak S1, Ahluwalia R2, Unnikrishnan P3, Hennessy M4, Platt S4. Management of Posterior Malleolar Fractures: A Systematic Review. *J Foot Ankle Surg*. 2016 Jan-Feb;55(1):140-5.
- Olson SA1, Furman B, Guilak F. Joint injury and post-traumatic arthritis. *HSS J*. 2012 Feb;8(1):23-5.
- Destot E. *Traumatismes du poignet et rayons X*. Paris:Masson;1911. p 109-134.
- Ogilvie-Harris DJ, Reed SC, Hedman TP. Disruption of the ankle syndesmosis: biomechanical study of the ligamentous restraints. *Arthroscopy*. 1994;10:558-560.
- Goost H1, Wimmer MD, Barg A, Kabir K, Valderrabano V, Burger C. Fractures of the ankle joint:



- investigation and treatment options. *Dtsch Arztebl Int.* 2014 May 23;111(21):377-88.
12. Pretterklieber ML. Anatomie und Kinematik der Sprunggelenke des Menschen. *Der Radiologe.* 1999;39:1-7.
  13. Thordarson DB, Motamed S, Hedman T, Ebramzadeh E, Bakshian IS. The effect of fibular malreduction on contact pressures in an ankle fracture malunion model. *J Bone Joint Surg Am.* 1997;79:1809-1815.
  14. Weber BG. Injuries of the Tibiotalar Joint. *Current Problems in Surgery.* No 3 [in German] Stuttgart, Germany: Verlag Hans Huber; 1966.
  15. Weber BG, Colton C. Malleolar fractures. In: Müller ME, Algöwer M, Schneider R, Willenegger H, editors. *Manual of Internal Fixation.* 3. Berlin, Germany: Springer-Verlag; 1991. pp. 595-612.
  16. Lauge Hansen N. Ligamentous ankle fractures. Diagnosis and treatment. *Acta Chir Scand* 1949; 97: 544 - 50.
  17. Xing W1, Wang Y1, Sun L1, Wang L2, Kong Z1, Zhang C1, Zhang Z1. Ankle joint dislocation treating dislocated trimalleolar fractures accompanied with the complex posterior malleolus fracture without separation of the tibiofibular syndesmosis. *Medicine (Baltimore).* 2018 Sep;97(37):e12079.
  18. Tscherne H, Oestern HJ. Die Klassifizierung des Weichteilschadens bei offenen und geschlossenen Frakturen. *Unfallheilkunde.* 1982;85:111-115.
  19. Gustilo RB, Mendoza RM, Williams DN. Problems in the management of type III (severe) open fractures: a new classification of type III open fractures. *The Journal of trauma.* 1984;24:742-746.
  20. Zahn RK, Frey S, Jakubietz RG, et al. A contoured locking plate for distal fibular fractures in osteoporotic bone: a biomechanical cadaver study. *Injury* 2012;43:718-725.
  21. Schepers T, Van Lieshout EM, De Vries MR, Van der Elst M. Increased rates of wound complications with locking plates in distal fibular fractures. *Injury* 2011;42:1125-1129.
  22. Boyle MJ, Gao R, Frampton CM, Coleman B. Removal of the syndesmotomic screw after the surgical treatment of a fracture of the ankle in adult patients does not affect one-year outcomes: a randomised controlled trial. *Bone Joint J* 2014;96-B:1699-1705.
  23. Futamura K, Baba T, Mogami A, et al. Malreduction of syndesmosis injury associated with malleolar ankle fracture can be avoided using Weber's three indexes in the mortise view. *Injury* 2017;48:954-959.
  24. Ramsey PL, Hamilton W. Changes in tibiotalar area of contact caused by lateral talar shift. *J. Bone Joint Surg. Am.* 1976;58:356-357.
  25. Lloyd J, Elsayed S, Hariharan K, Tanaka H. Revisiting the concept of talar shift in ankle fractures. *Foot Ankle Int.* 2006;27:793-796.
  26. Van den Bekerom MP, Haverkamp D, Kloen P. Biomechanical and clinical evaluation of posterior malleolar fractures. A systematic review of the literature. *J Trauma* 2009;66:279-84.
  27. Gardner MJ1, Brodsky A, Briggs SM, Nielson JH, Lorich DG. Fixation of posterior malleolar fractures provides greater syndesmotomic stability. *Clin Orthop Relat Res.* 2006 Jun;447:165-71.
  28. Haraguchi N, Haruyama H, Toga H, Kato F. Pathoanatomy of posterior malleolar fractures of the ankle. *J Bone Joint Surg [Am]* 2006;88-A:1085-1092.
  29. British Association of Plastic Reconstructive and Aesthetic Surgeons, British Orthopaedic Association. Standards for the management of open fractures of the lower limb: A short guide. 2009. [Last accessed on 2013 Aug 27].
  30. Rammelt S, Endres T, Grass R, Zwipp H. The role of external fixation in acute ankle trauma. *Foot Ankle Clin.* 2004;9:455.
  31. Marissa S, Kenji I, Okoye O. Prospective Evaluation of Treatment of Open Fractures. Effect of Time to Irrigation and Debridement. *JAMA Surg.* 2015;150(4):332-336.
  32. Marko D, Mladenović, D. Mladenović, I Lalić, K. Kutlešić, Z. Anđelković, Z. Todorović, V. Srećković. Otvoreni prelomi tibije u sklopu politraume. *Apollinem Medicum Aesculapium* 2017;vol 15(2):7-11.
  33. Black EA, Lawson CM, Smith S, Daley BJ. Open pelvic fractures: the university of Tennessee medical center at Knoxville experience over ten years. *Jowa Orthop J.* 2011;31:193 - 198.
  34. Giannoudis PV, Grotz MR, Tziouis C, Dinopoulos H, Wells GE, Boumara O, Lecky P. Prevalence of pelvic fractures, associated injuries and mortality: the United Kingdom perspective. *J Trauma* 2007; 63( 4 ): 875 - 83.
  35. Burns WC, 2nd, Prakash K, Adelaar R, Beaudoin A, Krause W. Tibiotalar joint dynamics: indications for the syndesmotomic screw—a cadaver study. *Foot Ankle.* 1993;14:153-158.
  36. Harper MC. An anatomic and radiographic investigation of the tibiofibular clear space. *Foot Ankle.* 1993;14:455-458
  37. Lee KM1, Ahmed S2, Park MS1, Sung KH1, Lee SY3, Koo S4. Effectiveness of arthroscopically assisted surgery for ankle fractures: A meta-analysis. *Injury.* 2017 Oct;48(10):2318-2322.
  38. O'Connor TJ1, Mueller B, Ly TV, Jacobson AR, Nelson ER, Cole PA. "A to p" screw versus posterolateral plate for posterior malleolus fixation in trimalleolar ankle fractures. *J Orthop Trauma.* 2015 Apr;29(4):e151-6.
  39. Xing W1, Wang Y1, Sun L1, Wang L2, Kong Z1, Zhang C1, Zhang Z1. Ankle joint dislocation treating dislocated trimalleolar fractures accompanied with the complex posterior malleolus fracture without separation of the tibiofibular syndesmosis. *Medicine (Baltimore).* 2018 Sep;97(37):e12079.
  40. Hunt K J, Hurwit D. Use of patient-reported outcome measures in foot and ankle research. *J Bone Joint Surg Am.* 2013;95(16):e118.
  41. Olerud C, Molander H. A scoring scale for symptom evaluation after ankle fracture. *Arch Orthop Trauma Surg.* 1984;103(03):190-194.
  42. Horan T C, Gaynes R P, Martone W J, Jarvis W R, Emori T G. CDC definitions of nosocomial surgical site infections, 1992: a modification of CDC defini-



- tions of surgical wound infections. *Infect Control Hosp Epidemiol.* 1992;13(10):606–608.
43. Kaleel SS. Emergency treatment of ankle fracture dislocations: A reliable technique for early reduction. *Ann R Coll Surg Engl.* 2005;87:76.
  44. Uebbing CM, Walsh M, Miller JB, Abraham M, Arnold C. Fracture blisters. *West J Emerg Med.* 2011;12:131–3.
  45. Macera A1, Carulli C2, Sirleo L2, Innocenti M2. Postoperative Complications and Reoperation Rates Following Open Reduction and Internal Fixation of Ankle Fracture. *Joints.* 2018 May 21;6(2):110-115.
  46. Thangarajah T1, Prasad PS, Narayan B. Surgical site infections following open reduction and internal fixation of ankle fractures. *Open Orthop J.* 2009 Jul 22;3:56-60.
  47. Zaghoul A, Haddad B, Barksfield R, Davis B. Early complications of surgery in operative treatment of ankle fractures in those over 60: A review of 186 cases. *Injury.* 2014;45:780–783.
  48. Beerthuizen A, Stronks D L, Van't Spijker A et al. Demographic and medical parameters in the development of complex regional pain syndrome type 1 (CRPS1): prospective study on 596 patients with a fracture. *Pain.* 2012;153(06):1187–1192.
  49. Pelet S1, Roger ME, Belzile EL, Bouchard M. The incidence of thromboembolic events in surgically treated ankle fracture. *J Bone Joint Surg Am.* 2012 Mar 21;94(6):502-6.
  50. Testroote M, Stigter WA, Janssen L, Janzing HM. Low molecular weight heparin for prevention of venous thromboembolism in patients with lower-leg immobilization. *Cochrane Database Syst Rev.* 2014;4
  51. Mehta SS1, Rees K1, Cutler L1, Mangwani J1. Understanding risks and complications in the management of ankle fractures. *Indian J Orthop.* 2014 Sep;48(5):445-52. .
  52. Brown O L, Dirschl D R, Obrebskey W T. Incidence of hardware-related pain and its effect on functional outcomes after open reduction and internal fixation of ankle fractures. *J Orthop Trauma.* 2001;15(04):271–274.
  53. Donken CC, Al-Khateeb H, Verhofstad MH, van Laarhoven CJ. Surgical versus conservative interventions for treating ankle fractures in adults. *Cochrane Database Syst Rev.* 2012;8:CD008470.
  54. Bibbo C, Lin SS, Beam HA, Behrens FF. Complications of ankle fractures in diabetic patients. *Orthop Clin North Am.* 2001;32:113–33.
  55. White CB, Turner NS, Lee GC, Haidukewych GJ. Open ankle fractures in patients with diabetes mellitus. *Clin Orthop Relat Res.* 2003;414:37–44.
  56. McCormack RG, Leith JM. Ankle fractures in diabetics. Complications of surgical management. *J Bone Joint Surg Br.* 1998;80:689-94.
  57. Olson SA1, Furman B, Guilak F. Joint injury and post-traumatic arthritis. *HSS J.* 2012 Feb;8(1):23-5.
  58. Borrelli J. , Jr Chondrocyte apoptosis and posttraumatic arthrosis. *J Orthop Trauma.* 2006;20(10):726–31.
  59. Buckwalter JA, Brown TD. Joint injury, repair, and remodeling: roles in post-traumatic osteoarthritis. *Clin Orthop Relat Res.* 2004;423:7–16.
  60. Ramsey PL, Hamilton W. Changes in tibiotalar area of contact caused by lateral talar shift. *J Bone Joint Surg Am.* 1976;58:356–7.
  61. Marti RK, Raaymakers EL, Nolte PA. Malunited ankle fractures. The late results of reconstruction. *J Bone Joint Surg Br.* 1990;72:709–13.
  62. Valderrabano V, Hintermann B, Horisberger M, Fung TS. Ligamentous posttraumatic ankle osteoarthritis. *Am J Sports Med.* 2006;34:612–20.
  63. Huch K, Kuettner KE, Dieppe P. Osteoarthritis in ankle and knee joints. *Semin Arthritis Rheum.* 1997;26:667–674.
  64. Alexej Barg, Dr. med. , \*, 1, \* Matthias D Wimmer, Dr. med. , 2, \* Martin Wiewiorski, Dr. med. , 3 Dieter C Wirtz, Prof. Dr. med. , 2 Geert I Pagenstert, and Victor Valderrabano, Prof Dr. med. Dr. phil. 4 Total Ankle Replacement. Indications, Implant Designs, and Results. *Dtsch Arztebl Int.* 2015 Mar; 112(11): 177–184.



# UPUTSTVO AUTORIMA

## Definicija časopisa

APOLLINEM MEDICUM ET AESCULAPIUM je časopis Podružnice SLD u Leskovcu. Objavljuje originalne radove iz svih grana medicine, stomatologije i srodnih medicinskih grana, stručne radove, prethodna saopštenja, prikaze slučajeva, metode lečenja i hirurških tehnika, radove iz eksperimentalne medicine, istorije medicine i zdravstva, revijske radove po pozivu, radove sa kongresa i sastanaka održanih u zemlji i inostranstvu, preglede stručne literature, pisma glavnom uredniku i sve informacije od značaja za razvoj medicine i zdravstva. Radovi i abstrakti sa stručnih sastanaka, simpozijuma i kongresa publikuju se kao supplementum.

## Priprema rada

Radovi moraju biti napisani prema uputstvu. Uređivački odbor određuje recenzente iz redakcionog kolegijuma iz relevantne oblasti.

O izboru radova za štampanje odlučuje glavni urednik, na osnovu predloga Uređivačkog odbora.

Radovi se razmatraju pod uslovom da se podnose samo ovom časopisu, da do tada nisu bili štampani, ili u isto vreme podneti za štampanje drugom časopisu. Može se štampati kompletan rad koji sledi ranije objavljene rezultate u vidu abstrakta u drugom časopisu.

Za ispravnost i verodostojnost podataka i rezultata odgovaraju isključivo autori. Štampanje rada ne znači da glavni urednik, urednici, Uređivački odbor i Redakcioni kolegijum prihvataju, potvrđuju i odgovaraju za rezultate i zaključke prikazane u radu.

Tekst rada ukucati u Microsoft Word-u latinicom (Serbian Latin kodni raspored), sa dvostrukim proredom, fontom Times New Roman i veličinom slova 12 tačaka (12 pt). Sve margine podesiti na 25 mm, veličinu stranice na format A4, a tekst kucati s levim poravnanjem i uvlačenjem svakog pasusa za 10 mm, bez deljenja reči (hifenacije). Ne koristiti tabulatore i uzastopne prazne karaktere. Posle svakog znaka interpunkcije staviti samo jedan prazan karakter. Ako se u tekstu koriste specijalni znaci (simboli), koristiti font Symbol. Podaci o korišćenju literature u tekstu označavaju se arapskim brojevima u uglastim zagradama - npr. [1, 2], i to onim redosledom kojim se pojavljuju u tekstu. Stranice numerisati redom u okviru donje margine, počev od naslovne strane.

Koristiti kratke i jasne rečenice. Prevod pojmova iz strane literature treba da bude u duhu srpskog jezika. Sve strane reči ili sintagme, za koje postoji

odgovarajuće ime u našem jeziku zameniti tim nazivom. Za nazive lekova koristiti isključivo generička imena. Uređaji (aparati) se označavaju fabričkim nazivima, a ime i mesto proizvođača treba navesti u oblim zagradama. Ukoliko se u tekstu koriste oznake koje su spoj slova i brojeva, precizno napisati broj koji se javlja kao eksponent ili kao indeks (npr.  $^{99}\text{Tc}$ , IL-6, O<sub>2</sub>, B<sub>12</sub>, CD<sub>8</sub>).

Ukoliko je rad deo magistarske teze, doktorske disertacije, ili je urađen u okviru naučnog projekta, to treba posebno naznačiti u napomeni na kraju teksta. Takođe, ukoliko je rad prethodno saopšten na nekom stručnom sastanku, navesti zvaničan naziv skupa, mesto i vreme održavanja.

Rukopis rada dostaviti u elektronskoj formi na CD-u i odštampan, na laserskom štampaču, jednodimenzionalno na beloj hartiji formata A4 u tri primerka.

Stranice se obeležavaju brojevima, počev od naslovne strane. Grafikoni, tabele i fotografije se daju na posebnom listu sa naslovom i fusnotom, kao i legende za ilustracije.

Svaka rukopisna komponenta rada mora početi sa novom stranicom sledećim redosledom: naslovna strana, rezime i ključne reči, tekst, zahvalnice, reference, tabele i legende za ilustracije.

Naslovna strana. Na posebnoj, prvoj stranici rukopisa treba navesti sledeće: naslov rada bez skraćenica; puna imena i prezimena autora (bez titula) indeksirana brojevima; zvaničan naziv ustanova u kojima autori rade, mesto i državu (redosledom koji odgovara indeksiranim brojevima autora); na dnu stranice navesti ime i prezime, adresu za kontakt, broj telefona, faks i e-mail adresu autora zaduženog za korespondenciju.

**Autorstvo.** Sve osobe koje su navedene kao autori rada treba da se kvalifikuju za autorstvo. Svaki autor treba da je učestvovao dovoljno u radu na rukopisu kako bi mogao da preuzme odgovornost za celokupan tekst i rezultate iznesene u radu. Autorstvo se zasniva samo na: bitnom doprinosu koncepciji rada, dobijanju rezultata ili analizi i tumačenju rezultata; planiranju rukopisa ili njegovoj kritičkoj reviziji od znatnog intelektualnog značaja; u završnom doterivanju verzije rukopisa koji se priprema za štampanje.

Autori treba da prilože opis doprinosa u rukopisu za svakog koautora pojedinačno. Svi drugi koji su doprineli izradi rada, a koji nisu autori rukopisa, trebalo bi da budu navedeni u zahvalnici s opisom njihovog rada, naravno, uz pisani pristanak.

**Sažetak.** Uz originalni rad na posebnoj stranici treba priložiti kratak sadržaj rada obima 100-250 reči. Za originalne radove kratak sadržaj treba da ima sledeću strukturu: Uvod, Cilj rada, Metode rada, Rezultati, Zaključak; svaki od navedenih segmenata pisati kao poseban pasus. Navesti najvažnije rezultate (numeričke vrednosti) statističke analize i nivo značajnosti. Za prikaze bolesnika kratak sadržaj treba da ima sledeće: Uvod, Prikaz bolesnika i Zaključak.

**Ključne reči.** Ispod sažetka navesti ključne reči (od tri do šest).

**Prevod sažetka na engleski jezik.** Na posebnoj stranici priložiti naslov rada na engleskom jeziku, puna imena i prezimena autora (bez titula) indeksirana brojevima, zvaničan naziv ustanova na engleskom jeziku, mesto i državu. Na sledećoj posebnoj stranici priložiti sažetak na engleskom jeziku (Summary) sa ključnim rečima (Keywords).

**Struktura rada.** Svi podnaslovi se pišu velikim slovima i boldovano. Originalni rad treba da ima sledeće podnaslove: Uvod, Cilj rada, Metode rada, Rezultati, Diskusija, Zaključak, Literatura. Prikaz bolesnika čine: Uvod, Prikaz bolesnika, Diskusija, Literatura. Ne treba koristiti imena bolesnika ili inicijale, brojeve istorije bolesti, naročito u ilustracijama.

Uvod: Sadrži cilj rada, jasno definisan problem koji se istražuje. Citirati reference iz relevantne oblasti, bez šireg prikaza radova i podataka sa zaključcima koji su objavljeni.

**Metode:** Opisati selekciju observacionog ili eksperimentalnog materijala (bolesnici ili laboratorijske životinje, obuhvatajući kontrolne grupe). Dati metode rada, aparate (tip, proizvođač i adresa) i postupak dobijanja rezultata, što dozvoljava drugim autorima da ih ponove. Navesti reference za korišćene metode istraživanja, kao i statističke metode analize. Precizno navesti sve lekove i hemijske agense koji su upotrebljavani, generički naziv(i), doza(e) i načini davanja. Ne treba koristiti imena bolesnika, inicijale, niti broj u bolničkim protokolima.

**Statistika:** Opisati statističke metode obrade podataka za ocenu rezultata rada i njihovu verifikaciju, upotrebljena dizajn metoda. Ne duplirati podatke u grafikonima i tabelama, izbegavati neadekvatnu upotrebu statističkih termina.

**Rezultati:** Prikazati rezultate u logičnom rasporedu u tekstu, tabelama i ilustracijama. Ne ponavljati podatke iz tabela i ilustracija, rezimirati samo značajne rezultate. Rezultate merenja iskazati u SI jedinicama.

**Diskusija:** Naglasiti nove i značajne aspekte istraživanja, kao i zaključke što slede iz njih. Ne ponavljati i detaljno opisivati podatke, ili drugi materijal, što su dati u uvodu ili u rezultatima rada. Uključiti značaj uočenih rezultata, njihova ograničenja i odnos prema zapažanjima i istraživanjima drugih relevantnih autora. Izbegavati navođenje rezultata rada koji su u toku i nisu kompletirani. Nove hipoteze treba navesti samo kada proističu iz rezultata istraživanja. Preporuke su dozvoljene samo ako imaju osnova iz rezultata rada.

**Zahvalnica.** Navesti sve one koji su doprineli stvaranju rada, a ne ispunjavaju merila za autorstvo, kao što su osobe koje obezbeđuju tehničku pomoć, pomoć u pisanju rada ili rukovode odeljenjem koje obezbeđuje opštu podršku. Finansijska i materijalna pomoć, u obliku sponzorstva, stipendija, poklona, opreme, lekova i drugo, treba takođe da bude navedena.

**Literatura.** Reference numerisati rednim arapskim brojevima prema redosledu navođenja u tekstu. Broj referenci ne bi trebalo da bude veći od 30, osim u pregledu literature, u kojem je dozvoljeno da ih bude do 50. Broj citiranih originalnih radova mora biti najmanje 80% od ukupnog broja referenci, odnosno broj citiranih knjiga, poglavlja u knjigama i preglednih članaka manji od 20%. Ukoliko se domaće monografske publikacije i članci mogu uvrstiti u reference, autori su dužni da ih citiraju. Većina citiranih naučnih članaka ne treba da bude starija od pet godina. Izbegavati korišćenje apstrakta kao reference, a apstrakte starije od dve godine ne citirati. Reference članaka koji su prihvaćeni za štampu treba označiti kao "u štampi" (in press) i priložiti dokaz o prihvatanju rada.

Reference se citiraju prema Vankuverskom stilu (uniformisanim zahtevima za rukopise koji se predaju biomedicinskim časopisima), koji je uspostavio Međunarodni komitet urednika medicinskih časopisa (<http://www.icmje.org>), čiji format koriste U.S. National Library of Medicine i baze naučnih publikacija. Primere navođenja publikacija (članaka, knjiga i drugih monografija, elektronskog, neobjavljenog i drugog objavljenog materijala) možete pronaći na internet stranici [http://www.nlm.nih.gov/bsd/uniform\\_requirements.html](http://www.nlm.nih.gov/bsd/uniform_requirements.html). Prilikom navođenja literature veoma je važno pridržavati se pomenutog standarda, jer je to jedan od tri najbitinija faktora za indeksiranje prilikom klasifikacije naučnih časopisa.



**Slike i Sheme (crteži).** Slike se označavaju arapskim brojevima po redosledu navođenja u tekstu, sa legendom. Primaju se isključivo originalne fotografije u digitalnom formatu, u rezoluciji od 300 dpi, veličine 10×15 cm, a zapisane u JPG ili TIFF formatu. Slike dostaviti na CD-u i odštampane na papiru. Ako se na fotografiji može osoba identifikovati, potrebna je pismena dozvola za njeno objavljivanje. Ako su ilustracije bilo koje vrste bile publikovane, potrebna je dozvola autora za njihovu reprodukciju i navesti izvor.

**Grafikoni.** Grafikoni treba da budu urađeni i dostavljeni u Excel-u, da bi se videle prateće vrednosti raspoređene po ćelijama. Iste grafikone linkovati i u Word-ov dokument, gde se grafikoni označavaju arapskim brojevima po redosledu navođenja u tekstu, sa legendom. Svi podaci na grafikonu kucaju se u fontu Times New Roman. Korišćene skraćenice na grafikonu treba objasniti u legendi ispod grafikona. Svaki grafikon odštampati na posebnom listu papira i dostaviti po jedan primerak uz svaku kopiju rada.

**Tabele.** Tabele se označavaju arapskim brojevima po redosledu navođenja u tekstu. Tabele raditi isključivo u Word-u, kroz meni Table-Insert-Table, uz definisanje tačnog broja kolona i redova koji će činiti mrežu tabele. Desnim klikom na mišu - pomoću opcija Merge Cells i Split Cells - spajati, odnosno deliti ćelije. Tekst ukucati fontom Times New Roman, veličine slova 12 pt, sa jednostrukim proredom i bez uvlačenja teksta. Korišćene skraćenice u tabeli treba objasniti u legendi ispod tabele. Svaku tabelu odštampati na posebnom listu papira i dostaviti po jedan primerak uz svaku kopiju rada.

**Skraćenice.** Koristiti samo kada je neophodno i to za veoma dugačke nazive hemijskih jedinjenja, odnosno nazive koji su kao skraćenice već prepoznatljivi (standardne skraćenice, kao npr. DNK, sida, HIV, ATP). Za svaku skraćenicu pun termin treba navesti pri prvom navođenju u tekstu, sem ako nije standardna jedinica mere. Ne koristiti skraćenice u naslovu. Izbegavati korišćenje skraćenica u kratkom sadržaju, ali ako su neophodne, svaku skraćenicu ponovo objasniti pri prvom navođenju u tekstu.

**Decimalni brojevi.** U tekstu rada decimalne brojeve pisati sa zarezom. Kad god je to moguće, broj zaokružiti na jednu decimalu.

**Jedinice mera.** Dužinu, visinu, težinu i zapreminu izražavati u metričkim jedinicama (metar -m, kilo-

gram - kg, litar - l) ili njihovim delovima. Temperaturu izražavati u stepenima Celzijusa (°C), količinu supstance u molima (mol), a pritisak krvi u milimetrima živinog stuba (mm Hg). Sve rezultate hematoloških, kliničkih i biohemijskih merenja navoditi u metričkom sistemu, prema Međunarodnom sistemu jedinica (SI).

**Obim rukopisa.** Celokupni rukopis rada - koji čine naslovna strana, kratak sadržaj, tekst rada, spisak literature, svi prilozi, odnosno potpisi za njih i legenda (tabele, slike, grafikoni, sheme, crteži), naslovna strana i sažetak na engleskom jeziku - mora iznositi za originalni rad, saopštenje ili rad iz istorije medicine do 5.000 reči, a za prikaz bolesnika, ili edukativni članak do 3.000 reči.

Provera broja reči u dokumentu može se izvršiti u programu Word kroz podmeni Tools-Word Count ili File-Properties-Statistics.

**Prpratno pismo.** Uz rukopis obavezno priložiti pismo koje su potpisali svi autori, a koje treba da sadrži: izjavu da rad prethodno nije publikovan i da nije istovremeno podnet za objavljivanje u nekom drugom časopisu, te izjavu da su rukopis pročitali i odobrili svi autori koji ispunjavaju merila autorstva. Takođe je potrebno dostaviti kopije svih dozvola za: reprodukovanje prethodno objavljenog materijala, upotrebu ilustracija i objavljivanje informacija o poznatim ljudima ili imenovanje ljudi koji su doprineli izradi rada.

**Slanje rukopisa.** Rukopis rada i svi prilozi uz rad mogu se dostaviti preporučenom pošiljkom, imejlom ili lično dolaskom u Uredništvo. Ukoliko se rad šalje poštom ili donosi u Uredništvo, tekst se dostavlja odštampan u tri primerka i narezan na CD (snimljeni materijal treba da je identičan onom na papiru).

Rad koji ne ispunjava uslove ovog uputstva ne može biti upućen na recenziju i biće vraćen autorima da ga dopune i isprave. Pridržavanjem uputstva za pisanje rada znatno će se skratiti vreme celokupnog procesa do objavljivanja rada u časopisu, što će pozitivno uticati na kvalitet i redovnost izlaženja svezaka.

Radove slati na adresu:

Podružnica SLD Leskovac  
Glavni i odgovorni urednik  
APOLLINEM MEDICUM ET AESCULAPIUM  
Leskovac, Ul. Svetozara Markovića br. 116

## LISTA ZA PROVERU

### OPŠTA UPUTSTVA

- Word
- latinica
- Times New Roman
- 12 pt
- sve margine 2,5 cm
- stranica A4
- uvlačenje pasusa 10 mm
- literatura u tekstu u zagradama [...]

### PRVA STRANICA

- Naslov rada bez skraćenica
- Puna imena i prezimena autora
- Zvaničan naziv ustanova, mesto, država
- Kontakt-adresa, telefon, e-mail

### SAŽETAK (100-250 reči)

#### Originalan rad:

- Uvod
- Cilj rada
- Metode rada
- Rezultati
- Zaključak
- Ključne reči (3-6)

#### Prikaz bolesnika:

- Uvod
- Prikaz bolesnika
- Zaključak
- Ključne reči (3-6)

### Summary (100-250 words)

#### Original article:

- Introduction
- Objective
- Methods
- Results
- Conclusion
- Keywords (3-6)

#### Case report:

- Introduction
- Case outline
- Conclusion
- Keywords (3-6)

### TEKST RADA

#### Originalan rad (do 5.000 reči):

- Uvod
- Cilj rada
- Metode rada
- Rezultati
- Diskusija
- Zaključak
- Literatura (Vankuverski stil)

#### Prikaz bolesnika (do 3.000 reči):

- Uvod
  - Prikaz bolesnika
  - Diskusija
  - Literatura (Vankuverski stil)
- Saopštenje ili rad iz istorije medicine (do 5.000 reči)

### PRILOZI

#### Tabele (Word):

- Tabela 1.

#### Grafikoni (Excel, link u Word):

- Grafikon 1.

#### Slike (original, skenirano, 300 dpi)

- Slika 1.

#### Sheme (CorelDraw)

- Shema 1.

### OSTALO

- skraćenice u latinici podvući
- decimalni brojevi sa zarezom
- jedinice SI

### SLANJE RADA

- poštom ili lično u tri identična odštampana primerka i snimljena na CD; e-mail
- izjave s potpisima svih autora
- opis doprinosa u radu svih autora
- propratno pismo